



Problemas clínicos en Micología Médica: problema nº 19

Ricardo Negróni, Gabriela López Daneri, Elena Maiolo y Alicia Arechavala

Unidad Micología, Hospital de Infecciosas Francisco Javier Muñiz, Buenos Aires, Argentina

Paciente B.H. de sexo masculino, 40 años de edad, procedente de la Provincia de Santiago del Estero de área rural. Consulta por presentar una tumefacción dolorosa del pie izquierdo de 15 años de evolución, por la cual recibió diversos tratamientos sin éxito. Como antecedentes patológicos previos sólo registró una infección sifilítica hace 6 años tratada en forma completa.

El enfermo fue visto en la Unidad Micología del Hospital Francisco Javier Muñiz el día 26 de julio del año 2005.

El examen físico mostró un paciente en buen estado general, lúcido, colaborador, con signos vitales dentro de los límites normales y presentaba en el pie izquierdo una gran tumefacción con aumento de la pigmentación cutánea y 6 fistulas abiertas en la cara externa del pie y en la planta (Figura 1). A la palpación se destacaban varios nódulos de consistencia dura y zonas de induración leñosa. Cuando se removieron las costras que cubrían dos de las fistulas y se presionó la piel, se obtuvo la salida de un material purulento con granos de color negro y de 1 mm de diámetro (Figura 2). La radiografía del pie izquierdo presentó un aumento del grosor de las partes blandas y no se comprobaron imágenes patológicas osteoarticulares. La resonancia nuclear magnética, que se llevó a cabo el 1º de agosto de 2005, puso de manifiesto las siguientes alteraciones: aumento del diámetro del tobillo y del pie izquierdo, cambios morfológicos y de señal del mediopié y del retropié, que involucraban tanto a las estructuras óseas, incluyendo el calcáneo, el astrágalo, el escafoides, el cuboides y las muñas, como la porción visible de los metatarsianos, estas alteraciones también se observaban en los tejidos blandos de la región. Los cambios de señal se caracterizaron por señal iso o hipo intensa en T1 e hiperintensa en STIR, con realce después de la administración del contraste intravenoso. No se observaron modificaciones significativas en la porción distal de la tibia y el peroné y se comprobó una colección líquida heterogénea que parecía corresponder a la distensión del receso capsular posterior de la articulación tibio-astragalina (Figura 3). Los exámenes complementarios de laboratorio presentaron los siguientes resultados: eritrosedimentación 90 mm la 1era. hora, hematocrito 41%, hemoglobina 13 g/dl, hematófíes 4,8 10⁶/µl, leucocitos

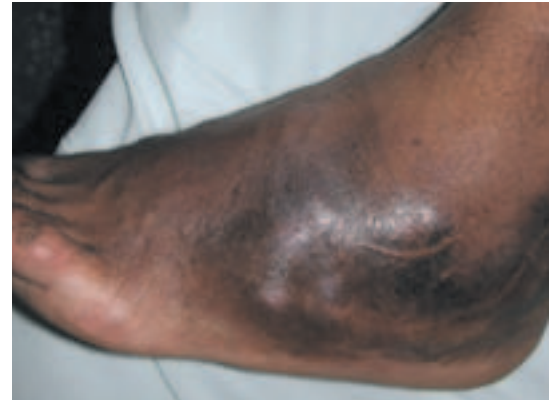

Figura 1. Vista general del micetoma.

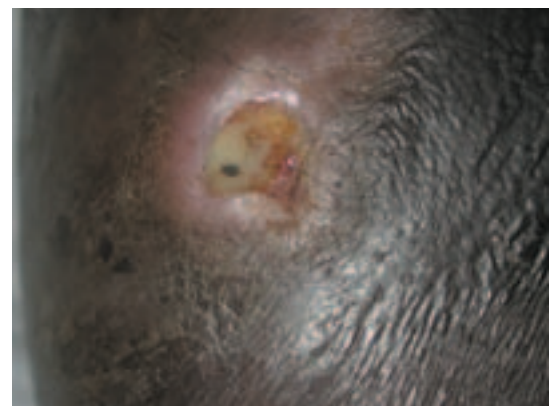


Figura 2. Fístula abierta con secreción purulenta y grano negro.

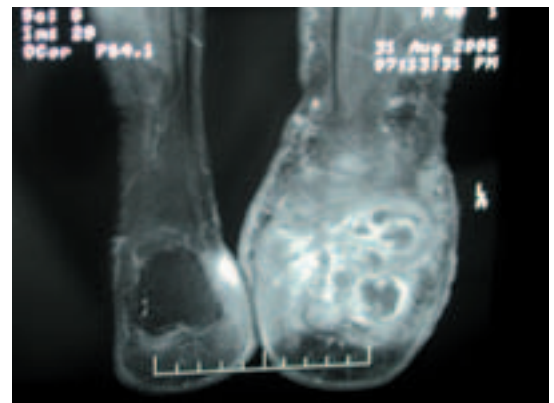


Figura 3. Resonancia nuclear magnética del pie mostrando lesiones osteoarticulares y de partes blandas, corte a la altura de astrágalo y calcáneo.

Dirección para correspondencia:

Dr. Ricardo Negróni
Unidad Micología
Hospital de Infecciosas Francisco Javier Muñiz
Uspallata 2272
1282 Buenos Aires, Argentina
Correo electrónico: hnmicologia@intramed.net

©2005 Revista Iberoamericana de Micología
Apdo. 699, E-48080 Bilbao (Spain)
1130-1406/01/10.00 €




Figura 4. Observación macroscópica de los cultivos incubados a 28 °C durante 10 días.

5.700/μl, neutrófilos 64,1%, eosinófilos 3,2%, basófilos 0,3%, linfocitos 21,7%, y monocitos 10,7%, plaquetas 411.000/μl, glucemia 86 mg/dl, uremia 24 mg/dl, creatinemia 0,80 mg/dl, colesterol total 186 mg/dl, bilirrubina total 0,62 mg/dl, bilirrubina directa 0,13 mg/dl, TGO 14 U/l, TGP 10 U/l, fosfatasa alcalina 190 U/l, proteínas totales 7 g%, albúmina 3,70 g%, sodio 130 mEq/l, potasio 4,6 mEq/l, cloro 104 mEq/l y la reacción de VDRL fue no reactiva. El análisis de orina fue normal con un pH 6 y una densidad de 1,015.

Se obtuvo material purulento de la profundidad de una de las fístulas con torunda de algodón estéril para el examen bacteriológico que evidenció desarrollo de *Staphylococcus aureus* meticilino-sensible. Posteriormente se separaron aproximadamente 20 granos negros de los que salían por las fístulas con los que se llevaron a cabo exámenes microscópicos y cultivos. El desarrollo obtenido en uno de los tubos sembrados en medio de agar miel de Sabouraud incubados a 28 °C durante 10 días, se muestra en la figura 4.

Preguntas:

1. ¿Qué enfermedad supone que tiene el paciente?
2. ¿Cuál es el agente etiológico más probable?
3. ¿Qué papel desempeña el *Staphylococcus aureus* en esta lesión?
4. ¿Qué tratamiento indicaría en este paciente y durante cuánto tiempo?
5. ¿Cuál supone Ud. que será la evolución clínica post-tratamiento?

Respuestas:

1. El enfermo tiene un micetoma, definido por la presencia de nódulos, de fístulas, de zonas de induración leñosa y de granos en la secreción que emana de las fístulas. Puede ser confundido con cualquier osteomielitis crónica, pero la presencia de granos lo ubica dentro del síndrome micetoma.
2. Muy probablemente es un micetoma maduromicótico por el aspecto de las colonias en el medio de agar miel de Sabouraud. No se aportan datos sobre el resultado del examen microscópico directo de los granos, pero éste reveló la presencia de hifas tabicadas y con abundante sustancia intercelular amorfa entre ellas. El característico pigmento pardo difusible al medio de cultivo que se observa en las colonias exhibidas en la fotografía, así como el micelio aéreo corto y de color ocre, son bastante característicos de *Madurella mycetomatis*. Este microorganismo suele carecer de fructificación en el medio de Sabouraud, pero puede presentar microaleurias en medios pobres como el agar-patata-zanahoria.
3. Es un colonizador secundario de las lesiones abiertas del micetoma, pero puede complicar este proceso y dificultar la curación al aumentar la supuración.
4. No existe un tratamiento de elección en los micetomas maduromicóticos. El tratamiento quirúrgico conservador no es posible en este caso, debido a la considerable extensión de las lesiones osteoarticulares. El tratamiento médico más frecuentemente empleado actualmente es el itraconazol en la dosis diaria de 400 mg durante un lapso no inferior a los 18 meses. La proporción de éxitos terapéuticos con este esquema de tratamiento no está aún bien determinada, debido a que resulta de un coste muy elevado para trabajadores rurales sudamericanos y no se puede llevar a cabo sin un soporte institucional. Sin embargo, en los últimos tres años en nuestro Hospital hemos tenido la oportunidad de tratar pocos pacientes durante un lapso tan prolongado con resultados alentadores. Por lo anteriormente expuesto este fue el esquema de tratamiento que se le propuso al paciente y que él aceptó.
5. Es difícil de establecer un pronóstico debido a que el paciente ha comenzado el tratamiento hace tan sólo un mes y medio. Hasta el presente se ha observado una discreta disminución del perímetro del pie, pero como la supuración se hizo más intensa y la cepa de *Staphylococcus aureus* aislada era sensible al cotrimoxazol se le indicaron dos comprimidos de 800-160 mg cada 12 h con el propósito de combatir esta infección secundaria. Pese a las medidas tomadas es muy probable que la evolución no sea enteramente satisfactoria y que el paciente deba ser finalmente amputado.