



## Problemas clínicos en Micología Médica: problema nº 22

Liliana Calanni<sup>1</sup>, Graciela Schmidt<sup>1</sup>, Ricardo Negroni<sup>2</sup>, Alicia Arechavala<sup>2</sup> y Gabriela Santiso<sup>2</sup>

<sup>1</sup>Hospital Provincial de Neuquén y <sup>2</sup>Unidad Micología, Hospital de Infecciosas Francisco Javier Muñiz, Buenos Aires, Argentina

Paciente A.S. de 25 años de edad, sexo masculino, nació en Cerro Las Cenizas provincia de Neuquén (norte de la Patagonia argentina) y actualmente vive en San Patricio, área rural de la misma provincia. Desarrolla tareas rurales, cría animales, especialmente caprinos, caza animales, incluyendo armadillos y refiere haber tenido contacto con roedores y sus excrementos en forma reciente.

Como antecedentes patológicos previos tuvo tuberculosis pulmonar 10 años antes del episodio actual y recibió tratamiento completo, alcanzó la cura clínica y bacteriológica. El día 14/05/2002 fue admitido en el Hospital Provincial de Neuquén porque presentaba un proceso respiratorio grave de siete días de evolución. Inicialmente tuvo tos seca, astenia marcada y dificultad respiratoria progresiva. A su ingreso al Hospital Provincial fue enviado a la Unidad de Cuidados Intensivos con un cuadro de insuficiencia respiratoria grave y una radiografía de tórax que mostraba infiltrados bilaterales difusos intersticioalveolares. El paciente estaba en buen estado general, salvo la insuficiencia respiratoria, afebril, normotenso, sin signos de insuficiencia cardíaca, consciente y con 70 kg de peso. Desde su ingreso requirió asistencia mecánica respiratoria y evolucionó como un síndrome de insuficiencia respiratoria del adulto ("distress") sin requerimientos de inotrópicos.

La eritrosedimentación fue de 85 mm en la 1ª h, el hematocrito del 32%, la hemoglobina 11,2 g/dl, los leucocitos 31.200/µl con neutrófilos en cayado 15%, neutrófilos segmentados 47%, eosinófilos 20%, basófilos 0%, linfocitos 10% y monocitos 6%. El resto de las pruebas bioquímicas estudiadas presentaron resultados dentro de los límites normales. Se le medicó con ceftriaxona y claritromicina por vía intravenosa, sin respuesta clínica franca. A los 10 días presentó episodios febriles y se mantuvo la leucocitosis y la eosinofilia. Se agregó ornidazol y se mantuvo la asistencia respiratoria mecánica. Se aisló *Pseudomonas aeruginosa* de un lavado bronquial y cocos grampositivos en uno de dos hemocultivos, ambos considerados contami-

nantes, sin valor diagnóstico. La ecografía abdominal mostró intenso meteorismo y contenido líquido entre las asas intestinales en el hemiabdomen izquierdo, pequeña cantidad de líquido pleural en ambas bases pulmonares y el ecocardiograma presentó diámetros ventriculares conservados, con buena función ventricular y distancia mitroseptal aumentada.

Fueron enviadas muestras de suero para estudios especiales al Instituto Nacional de Microbiología Carlos Malbrán, se solicitaron las siguientes determinaciones: serología para VIH; anticuerpos IgM e IgG contra nucleoproteínas del virus Hanta Andes; anticuerpos IgM para *Mycoplasma pneumoniae*, *Chlamydia* spp. y adenovirus respiratorio; virus sincicial respiratorio, parainfluenza 3 e influenza A y B. Todos presentaron resultados no reactivos.

Se tomaron nuevas muestras de hemocultivos cuyos resultados fueron también negativos.

A los 11 días de internación la radiografía de tórax mostró una intersticiopatía con nódulos más definidos (Figura 1). La insuficiencia respiratoria mejoró y se realizó una biopsia pulmonar a cielo abierto. Se obtuvieron fragmentos de parénquima pulmonar con granulomas. El estudio histopatológico acusó la presencia de granulomas intersticiales, compuestos por células epitelioides y abundantes polimorfonucleares, especialmente eosinófilos. En algunos granulomas se comprobaron áreas de necrosis y células gigantes y otros presentaron formas esféricas de 50 a 60 µm de diámetro, de pared celular gruesa, con contenido heterogéneo, sin endosporos definidos y rodeados de un halo eosinófilo (Figura 2).

Una parte de esta biopsia fue colocada en solución salina estéril y procesada en el laboratorio de microbiología del Hospital Provincial. Un triturado de esta muestra fue sembrado en medios de agar glucosado de Sabouraud y agar infusión de cerebro y corazón, ambos con antibióticos e incubados a 28 °C y 37 °C. A las tres semanas se obtuvo el desarrollo de un hongo micelial, con colonias algodonosas blanquecinas, cuyo examen microscópico se muestra en la figura 3.

Debido a este hallazgo al decimoquinto día de internación comenzó a recibir anfotericina B por vía intravenosa, su evolución fue favorable y pudo suspenderse la asistencia respiratoria mecánica. Al vigésimo día de internación fue trasladado a una sala de autocuidados donde completó su tratamiento con anfotericina B hasta totalizar 1.000 mg. Dos semanas más tarde fue dado de alta y en el control efectuado cuatro meses después se encontró al paciente en perfecto estado de salud, las lesiones pulmonares evolucionaron hacia una fibrosis progresiva, pero el estudio funcional respiratorio acusó una insuficiencia respiratoria mixta leve.

### Dirección para correspondencia:

Dr. Ricardo Negroni  
Unidad Micología  
Hospital de Infecciosas Francisco Javier Muñiz  
Uspallata 2272  
1282 Buenos Aires, Argentina

©2006 Revista Iberoamericana de Micología  
Apdo. 699, E-48080 Bilbao (Spain)  
1130-1406/01/10.00

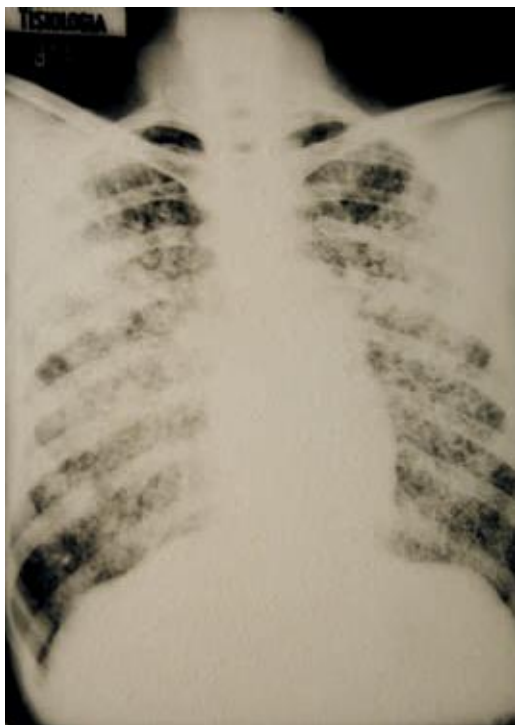


Figura 1. Radiografía de tórax de frente del paciente mostrando infiltrados micronodulilares bilaterales de aspecto miliar.

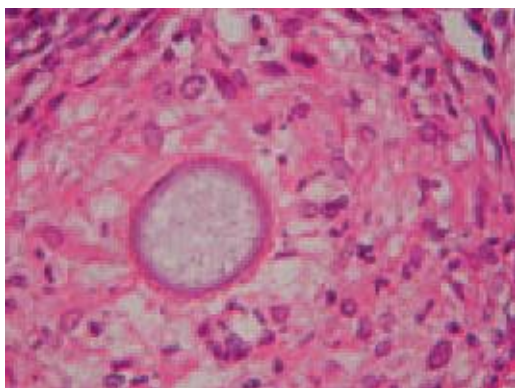


Figura 2. Histopatología de la biopsia pulmonar en la cual se observa un granuloma epiteliode con leucocitos polimorfonucleares y una esfera con pared de mediano espesor. Hematoxilina-eosina x400.

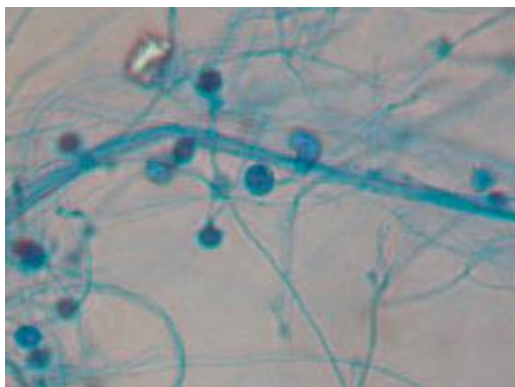


Figura 3. Microcultivo del microorganismo aislado en el que se visualizan conidias con pared celular de mediano espesor, rugosas y sobre esporóforos simples con dilataciones.

### Preguntas:

1. ¿Cuáles son las posibles causas de un cuadro clínico como el que afectó inicialmente a este paciente?
2. Una vez conocidos algunos datos histopatológicos y microbiológicos, ¿cuál considera el diagnóstico más probable?
3. ¿Cuál es el agente causal de esta enfermedad?
4. Mencione la fuente de infección más probable y las especies de animales en las que esta infección es más frecuente.
5. ¿Cuál es la evolución habitual de esta enfermedad en el hombre?
6. Mencione el tratamiento de elección.

### Respuestas:

1. Las causas de neumopatías agudas graves que evolucionan hacia la insuficiencia respiratoria del adulto son múltiples y pueden dividirse en bacterianas, virales y fúngicas. Entre las primeras deben mencionarse las infecciones por *Legionella*, *Chlamydia* spp, *Mycoplasma* spp y bacterias gram-negativas en pacientes inmunocomprometidos. Entre las virales, las producidas por el virus Hanta (endémico en la zona donde vivía el paciente), las ocasionadas por Myxovirus, Paramyxovirus y Adenovirus. Las primoinfecciones masivas por *Histoplasma capsulatum*, *Coccidioides immitis*, *Coccidioides posadasii*, *Emmonsia parva*, *Emmonsia crescens* y *Blastomyces dermatitidis* suelen presentar un cuadro clínico grave con falla respiratoria como el aquí expuesto. También debe tenerse en cuenta, en los pacientes con alteraciones de la inmunidad, la neumocistosis.
- 2 y 3. La presencia de granulomas epitelioides, con áreas de infiltrados leucocitarios y eosinófilos, hace pensar principalmente en micosis. Dentro de ellas, la comprobación de elementos esféricos de 50 a 60  $\mu\text{m}$  de diámetro en los granulomas, sin endosporos ni brotes, restringe las posibilidades a sólo dos micosis, coccidioidomicosis y adiaspiromicosis. Los cultivos mostraron aleurioconidios piriformes con pared celular de mediano espesor y rugosa sobre esporóforos simples con dilataciones. Este hallazgo concuerda con las características del género *Emmonsia* y, debido al pequeño tamaño de la esfera, el agente es *Emmonsia parva*. La afección es, por lo tanto, una adiaspiromicosis, infección fúngica poco frecuente en seres humanos.
4. Se trata de un hongo geófilo que produce infecciones no evolutivas, muy frecuentes en varias especies de roedores silvestres y domésticos. El paciente dio el dato de contacto con roedores y sus excretas.
5. Las infecciones masivas por *Emmonsia* spp producen una neumopatía aguda grave, pero como estos hongos no se reproducen en el pulmón ni se propagan a otros órganos, el organismo controla la neumopatía después de tres a cuatro semanas de evolución, se forman granulomas compactos en torno a las esferas de *Emmonsia* y se produce una fibrosis colágena que separa los granulomas del parénquima pulmonar sano. Dado que *Emmonsia* spp. no se reproduce dentro del organismo humano, el tratamiento antifúngico es innecesario. Sólo deben tomarse medidas sintomáticas sobre la insuficiencia respiratoria. A este enfermo se le administró anfotericina B porque se confundió el cuadro histopatológico con una coccidioidomicosis primaria grave, con esferas inmaduras sin endosporos.