



## *Tinea cruris (glutealis)* de importación por *Trichophyton rubrum* var. *raubitschekii* en España

Elisabeth Gómez Moyano, Vicente Crespo-Erchiga,  
Elia Samaniego González, Javier del Boz González y  
Silvestre Martínez García

Complejo Hospitalario Carlos Haya, Servicio de Dermatología, Málaga

**Resumen** *Trichophyton raubitschekii* fue inicialmente descrito por Kane et al. como una especie distinta de dermatofito, pero en la actualidad se considera una variedad de *Trichophyton rubrum*. La variedad *raubitschekii* difiere de las otras variedades de *T. rubrum* en la morfología, fisiología, epidemiología y patrones de infección, pero es indistinguible en los análisis genéticos. Se encuentra fundamentalmente en África, Asia y Sudamérica. Presentamos dos casos de micosis importada en dos pacientes nigerianos, por *T. rubrum* var. *raubitschekii*. Ambos pacientes presentaban lesiones de *tinea cruris* localizadas en los glúteos. Se trata de los primeros casos descritos en la literatura de esta dermatofitosis en España.

**Palabras clave** *Trichophyton raubitschekii*, Micosis importadas, Dermatofitos, *Tinea cruris*

### Imported *tinea cruris (glutealis)* caused by *Trichophyton rubrum* var. *raubitschekii* in Spain

**Summary** Although *Trichophyton raubitschekii* was first described by Kane et al. as a distinct species of dermatophyte, it is now classified as a variety of *T. rubrum*. The variety *raubitschekii* differs from the other varieties of *T. rubrum* in morphology, physiology, epidemiology and patterns of infection, but they are indistinguishable using molecular methods. *T. rubrum* var. *raubitschekii* is mostly found in Africa, Asia and South America. We present two cases of imported mycosis in two Nigerian men due to *T. rubrum* var. *raubitschekii*. The patients have *Tinea cruris* lesions on the buttocks. These are the first reported cases of this dermatophytosis in Spain.

**Key words** *Trichophyton raubitschekii*, Imported mycosis, Dermatophytes, *Tinea cruris*

*Trichophyton raubitschekii* fue descrito inicialmente por Kane et al. como una especie distinta de dermatofito, con aparente similitud con *Trichophyton rubrum* y *Trichophyton mentagrophytes* [10]. Los autores encuentran que este dermatofito es diferente de las especies existentes por la morfología de las colonias, la abundancia de macroconidias, rendir un resultado positivo en el test de ureasa y negativo en el perforación de pelo [2]. En cambio, los análisis genéticos basados en microsátélites [6], secuencias

del gen de la síntesis de la quitina I [11], polimorfismo de ADN mitocondrial [7], o la reacción en cadena de la polimerasa de los espacios de transcripción interna y la restricción enzimática [7,14,15] demuestran que *T. rubrum* y *T. raubitschekii* pertenecen a la misma especie. Por ello, en la actualidad la mayoría de los autores tratan a dicho hongo como una variedad de *T. rubrum* [2]. Estudios ultraestructurales también parecen confirmar el que se trate de una variedad de *T. rubrum* [5]. A pesar de ello, la variedad *raubitschekii* difiere de otras variedades de *T. rubrum* en aspectos morfológicos, fisiológicos, epidemiológicos, así como en sus patrones de infección [1,2,4].

*T. rubrum* emergió en el sudeste asiático y se convirtió en una especie cosmopolita tras la Segunda Guerra Mundial, siendo en la actualidad la especie de dermatofito más frecuente en Europa y Estados Unidos. En cambio, la variedad *raubitschekii* se encontró inicialmente en indígenas de África, Asia, Sudamérica y Australia [10]. Kane et al. describen que dicha variedad produce fundamentalmente *tinea corporis* y *tinea cruris*, y en menor medida *tinea pedis*, *tinea unguium* y *tinea capitis*, a diferencia de *T. rubrum* que se posiciona como el agente causal principal de *tinea pedis* y *tinea unguium*, y produce con menor frecuencia *tinea cruris* o *tinea corporis* [10].

**Dirección para correspondencia:**  
Dra. Elisabeth Gómez Moyano  
Servicio de Dermatología  
Complejo Hospitalario Carlos Haya  
Plaza Hospital Civil s/n  
29011 Málaga  
España  
Tel.: + 34 635822828  
E-mail: eligm80@hotmail.com

Aceptado para publicación el 6 de junio de 2008

©2008 Revista Iberoamericana de Micología  
Apdo. 699, E-48080 Bilbao (Spain)  
1130-1406/01/10.00 €

Las colonias de *T. rubrum* var. *raubitschekii* en medio glucosado de Sabouraud a 25 °C, suelen ser, a los siete días, aterciopeladas, pequeñas, con un diámetro de 20-40 mm, y color rojo-marronáceo con fina granulación. El centro es sobreelevado y plegado y se pueden apreciar surcos radiales extendiéndose al borde de la colonia [10,12,18]. Se ha descrito una variante atípica de color rojo violáceo, glabra, que recuerda a *T. violaceum* [5,10]. El reverso de las colonias es comúnmente rojo sangre, pero con frecuencia presenta un color marrón al madurar [10].

La morfología microscópica es variada, mostrando en los primeros aislamientos abundantes macroconidias cilíndricas en forma de cigarro o lápiz, junto a abundantes microconidias piriformes, subesféricas o globulares, agrupadas. Se pueden observar células globosas y arthroconidias [1,2,9].

Presentamos dos casos importados de este dermatofito en España.

## Material y métodos

**Caso 1.** Un varón de 30 años de raza negra, procedente de Nigeria, acudió a la consulta por la aparición de unas lesiones pruriginosas de nueve meses de evolución en los glúteos. El paciente había llegado a España tres meses antes, y había realizado tratamiento con corticoides tópicos. En la exploración, se observaron pápulas liquenoides y descamativas que se agrupaban formando una placa de bordes bien definidos en algunas zonas y más desdibujados en otras (Figura 1). Se pensó que podía tratarse de una tiña incógnita, por el difícil diagnóstico clínico tras la aplicación de corticoides tópicos.

**Caso 2.** Un varón de 40 años, procedente de Nigeria, y residente en España desde hacía tres meses, acudía a consulta por primera vez por la aparición de lesiones pruriginosas de seis meses de evolución que se iniciaron en los glúteos y posteriormente progresaron a otras áreas. A la exploración, se apreciaron placas anulares eritemato-descamativas distribuidas asimétricamente en glúteos, área inguinal y región dorsolumbar (Figuras 2 y 3). Se sospechó que pudiera tratarse de un caso de *tinea cruris* diseminada.

## Resultados

En ambos pacientes, se tomó una muestra por raspado del borde de la lesión para examen directo y para cultivo en medio glucosado de Sabouraud. En cada caso, se utilizaron dos placas con dicho medio conteniendo ambas cloranfenicol y añadiendo a una de ellas actidiona.

Igualmente, en el examen directo se apreciaron múltiples hifas septadas y ramificadas con abundantes arthroconidias. En ambas placas de Sabouraud crecieron pequeñas colonias rojo-violáceas de centro granular y bordes vellosos, de lento crecimiento, que podían recordar a *T. violaceum* (Figuras 4 y 5). Microscópicamente se observaban abundantes macroconidias de pared fina y lisa, en forma de cigarro y abundantes microconidias piriformes. Llamó la atención que en ambos casos las macroconidias germinaban a través de la celda terminal, produciendo apéndices a modo de cola de ratón, que en realidad eran hifas que producían microconidias (Figura 6). Este mismo fenómeno también se observó en celdas intermedias (Figura 7). Estas características morfológicas junto a un test de ureasa positivo, nos llevaron al diagnóstico de *tinea glutealis* por *T. rubrum* var. *raubitschekii*.

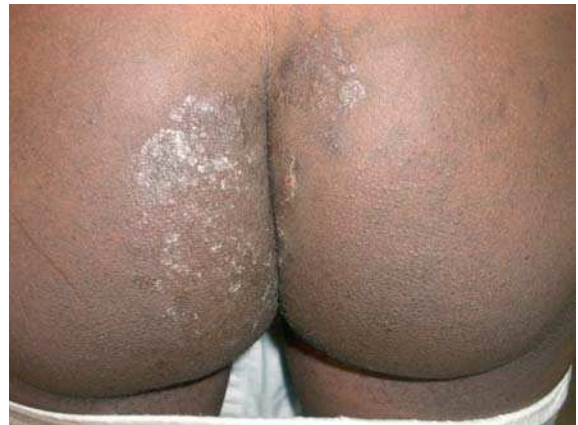

Figura 1. Placa descamativa de bordes mal definidos en glúteos (caso 1).

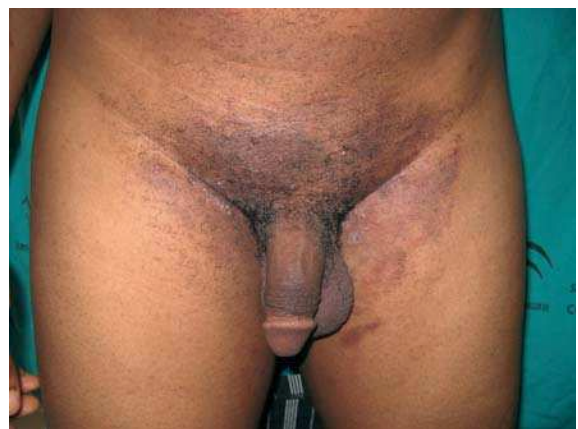

Figura 2. Placa eritemato-descamativa localizada en región inguinal (caso 2).

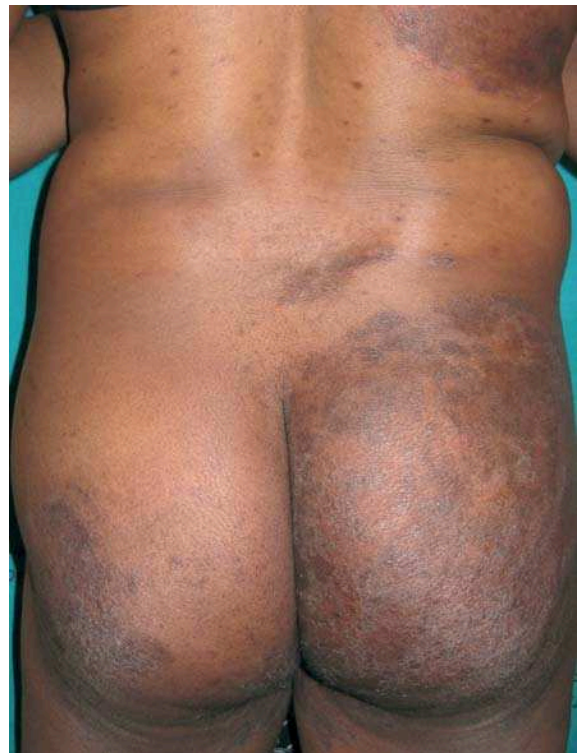

Figura 3. Afectación asimétrica de glúteos y región dorsolumbar (caso 2).

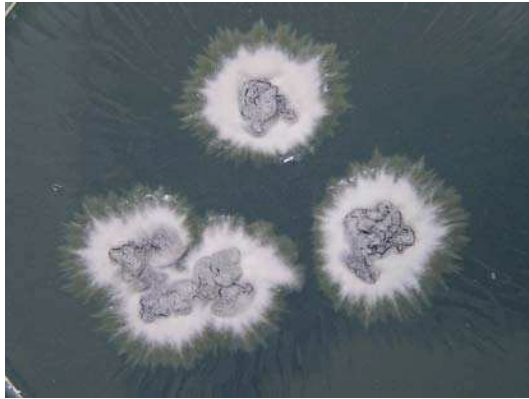


Figura 4. Colonias de *Trichophyton rubrum* var. *raubitschekii* en agar glucosado de Sabouraud (caso 1).

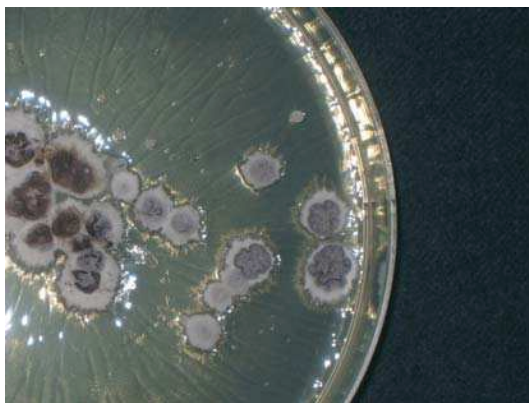

Figura 5. Colonias de *Trichophyton rubrum* var. *raubitschekii* en agar glucosado de Sabouraud (caso 2).

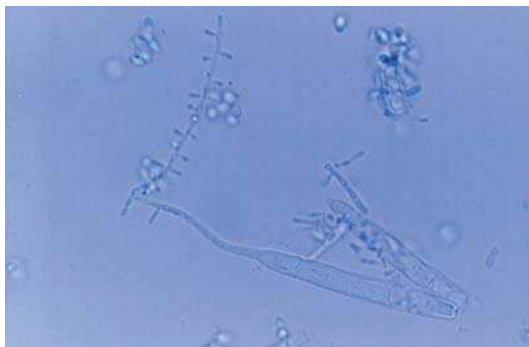

Figura 6. Examen microscópico de *Trichophyton rubrum* var. *raubitschekii* (caso 1). Tinción con azul de lactofenol (x1000).

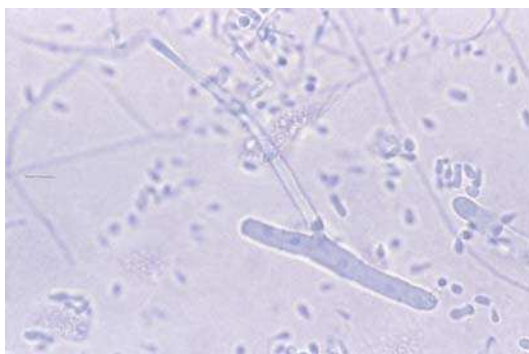

Figura 7. Examen microscópico de *Trichophyton rubrum* var. *raubitschekii* (caso 2). Tinción con azul de lactofenol (x1000).

Tabla 1. Revisión de casos clínicos de la literatura.

Año	Nº de pacientes	Descrito en	Procedencia
2007	7	Alemania	Camerún (5) Ghana (1) Sudán (1)
2007	(2)		
2005	(1)		
2002	(4)		
2005	5	Grecia	Grecia
2005	1	Bulgaria	Bulgaria
2004	1	Italia	Camerún
2003	1	Brasil	Brasil
2001	2	Argentina	Argentina
1999	1	Brasil	Brasil
1996	4	Brasil	Brasil
1990	38	Canadá	Asia (23) Sur de Europa (7) Norteamérica, y norte y este de Europa (8)

En ambos casos se pautó tratamiento con terbinafina oral 250 mg/día durante tres meses, teniendo en cuenta la posibilidad de que los pacientes no siguieran de manera completamente formal el tratamiento, y por las ocasionales recurrencias descritas en la literatura [2,12]. La evolución fue favorable en el primer caso, consiguiendo la resolución total de las lesiones, pero ha presentado una recurrencia tras dos años de seguimiento. En el segundo caso, las lesiones han desaparecido tras la reciente finalización del tratamiento.

## Discusión

La epidemiología y las manifestaciones clínicas de las infecciones por dermatofitos en Europa han sufrido un claro cambio en las últimas décadas. Después de un período relativamente estable, en el cual las infecciones de cuero cabelludo causadas por *Microsporum canis* y las infecciones de pie y uñas por *T. rubrum* eran las dermatofitosis más frecuentes, están apareciendo en la actualidad numerosos nuevos casos causados por especies inusuales o exóticas [13].

*T. rubrum* var. *raubitschekii* se encontró inicialmente en indígenas de África, Asia, Sudamérica y Australia [5,10,12,18]. Posteriormente se han descrito casos en Canadá y Europa, muchos de ellos en inmigrantes de Asia o África (Tabla 1) [2,3,10,13,17]. Pero en el año 2004, Arabatzis et al. documentaron los primeros casos autóctonos en Grecia y Bulgaria, ampliando así la distribución geográfica de este dermatofito [1]. Hasta el momento, no se habían descrito casos en España.

Es probable que en el pasado *T. rubrum* var. *raubitschekii* haya sido infradiagnosticado por ser confundido con *T. rubrum* o *T. mentagrophytes*. El pigmento rojizo del reverso de la colonia y el test de perforación de pelo negativo son altamente sugestivos de *T. rubrum*, mientras su apariencia granular, microconidias redondeadas y test de ureasa positivo son sugestivos de *T. mentagrophytes* [10].

La producción de macroconidias y arthroconidias, y la positividad del test de la ureasa son características primordiales ligadas a dermatofitos geofílicos y zoofílicos, por lo que la variedad *raubitschekii* podría ser considerada un miembro primitivo del complejo antropofílico *T. rubrum* [1].

## Bibliografía

- Arabatzi M, Velegraki A, Kantardjiev T, Stavrakieva V, Rigopoulos D, Katsambas A. First report on autochthonous urease-positive *Trichophyton rubrum* (*T. raubitschekii*) from South-east Europe. *Br J Dermatol* 2005; 153: 178-182.
- Brasch J. Var. *raubitschekii* of *Trichophyton rubrum* as a cause of tinea in Germany. *Mycoses* 2007; 50 Suppl 2: 2-5.
- Brasch J, Graser Y. The *raubitschekii* variant of *Trichophyton rubrum* has reached Germany. *Hautarzt* 2005; 56: 473-477.
- Caiuby MJ, Monteiro PC, Nishikawa MM. Isolation of *Trichophyton raubitschekii* in Rio de Janeiro (Brazil). *J Med Vet Mycol* 1996; 34: 361-363.
- Costa AR, Criado PR, Valente NY, Sittart JA, Stelmach RS, Vasconcellos C. *Trichophyton raubitschekii*: a new agent of dermatophytosis in Brazil? *Dermatol Online J* 2003; 9: 6.
- Gräser Y, Fröhlich J, Presber W, de Hoog S. Microsatellite markers reveal geographic population differentiation in *Trichophyton rubrum*. *J Med Microbiol* 2007; 56: 1058-1065.
- Gräser Y, Kuijpers AF, Presber W, de Hoog GS. Molecular taxonomy of the *Trichophyton rubrum* complex. *J Clin Microbiol* 2000; 38: 3329-3336.
- Gupta AK, Ahmad MI, Portea M, Summerbell RC. Arthroconidial formation in *Trichophyton raubitschekii*. *Mycoses* 2003; 46: 322-328.
- Gupta AK, Ahmad I, Summerbell RC. Comparative efficacies of commonly used disinfectants and antifungal pharmaceutical spray preparations against dermatophytic fungi. *Med Mycol* 2001; 39: 321-328.
- Kane J, Krajden S, Summerbell RC, Sibbald RG. Infections caused by *Trichophyton raubitschekii*: clinical and epidemiological features. *Mycoses* 1990; 33: 499-506.
- Kano R, Okabayashi K, Nakamura Y, Ooka S, Kashima M, Mizoquchi M, Watanabe S, Hasegawa A. Differences among chitin synthase I gene sequences in *Trichophyton rubrum* and *T. violaceum*. *Med Mycol* 2000; 38: 47-50.
- Lacaz CS, Zaitz C, Ruiz LR, de Souza VM, Santos AR, Muramatu LH, de Melo MT, Heins-Vaccari EM, Hernández-Arriagada GL, de Freitas Leite RS. Dermatophytosis caused by *Trichophyton raubitschekii*. Report of the first case in São Paulo, Brazil. *Rev Inst Med Trop Sao Paulo* 1999; 41: 313-317.
- Papini M, Greco C, Pileri F. Onychomycosis caused by an isolate conforming to the description of *Trichophyton raubitschekii*. *Med Mycol* 2004; 42: 273-276.
- Shin JH, Sung JH, Park SJ, Kim JA, Lee JH, Lee DY, Lee ES, Yang JM. Species identification and strain differentiation of dermatophyte fungi using polymerase chain reaction amplification and restriction enzyme analysis. *J Am Acad Dermatol* 2003; 48: 857-865.
- Summerbell RC, Haugland RA, Li A, Gupta AK. rRNA gene internal transcribed spacer 1 and 2 sequences of asexual, anthropophilic dermatophytes related to *Trichophyton rubrum*. *J Clin Microbiol* 1999; 37: 4005-4011.
- Taplin D. Dermatophytosis in Vietnam. *Cutis* 2001; 67: 19-20.
- Tietz HJ, Hopp M, Gräser Y. First isolation of *Trichophyton raubitschekii* (syn. *T. rubrum*) in Europe. *Mycoses* 2002; 45: 10-14.
- Van Gelderen de Komaid A, Borges de Kestelman I. Urease-positive *Trichophyton rubrum* strains (previously described as *T. raubitschekii*): first isolations in Argentina. *Eur J Epidemiol* 2001; 17: 929-933.