

## Problema clínico

# Problemas clínicos en micología médica: problema número 42

## Clinical problems in medical mycology: problem number 42

Ricardo Negroni, Jorge Wallach, Alicia Arechavala, José Luis Francos, Fernando Messina, Elena Maiolo y Laura Walker

Unidad de Micología y Unidad 21, Hospital de Infecciosas Francisco Javier Muñiz, Buenos Aires, Argentina

Paciente A.S., de sexo femenino, 43 años de edad, vivía en LaFerrere, provincia de Buenos Aires. Era indigente, adicta a la cocaína y sexualmente promiscua.

Conoció su situación de VIH seropositiva 3 meses antes de su internación. Tenía dos hijos, de 6 y 11 años de edad, respectivamente, que no vivían con ella.

Ingresó en la Unidad 21 del Hospital de Infecciosas Francisco Javier Muñiz el 5 de octubre de 2010 por presentar un estado confusional y lesiones cutáneas diseminadas.

### Examen físico

Paciente en regular estado de nutrición, decúbito activo indiferente, desorientada en tiempo y espacio, respondía a las órdenes, pero no sabía dónde estaba, aunque sabía quién era.

Frecuencia cardíaca 80 latidos por minuto, tensión arterial 110-70 mmHg, frecuencia respiratoria 16 respiraciones por minuto, temperatura axilar 36,7°C. La semiología pulmonar, cardíaca y abdominal no presentó datos de interés. La paciente presentaba micropoliadenomegalias en el cuello, las axilas y las ingles, de consistencia firme y no adheridas a planos superficiales ni profundos. El examen del sistema nervioso central no mostró signos meníngeos ni de foco motor. Los reflejos osteotendinosos y la sensibilidad estaban conservados.

En la piel se observaron lesiones en forma de placas eritemato-vesículo-escamosas, de 5 a 10 cm de diámetro, de bordes nítidos y varios anillos concéntricos de mayor actividad inflamatoria. Se localizaban en la mejilla izquierda, el cuello, los antebrazos, el tórax, el abdomen y la espalda. En el cuero cabelludo tenía una placa de tonsura de 5 cm de diámetro, con cabellos cortados a 3 mm de su emergencia y superficie de la piel escamosa de color gris claro, sin signos de supuración (figs. 1–4).

En la mucosa bucal tenía lesiones pseudomembranosas diseminadas, más notables en la lengua (fig. 5).

### Estudios por imágenes

Tomografía axial computarizada del encéfalo sin contraste: se observó atrofia cerebral difusa, dilatación de los ventrículos laterales, retracción de los surcos cerebrales e imágenes de edema en el hemisferio cerebral derecho.

Radiografía de tórax: no mostró anormalidades.

### Exámenes complementarios de laboratorio

Eritrosedimentación 78 mm en la 1ª hora, hemáties 4,07 x 10<sup>6</sup>/μl, hematocrito 33,4%, hemoglobina 11,1 g/dl, leucocitos 5.900/μl (neutrófilos 63%, eosinófilos 6%, basófilos 0%, linfocitos 25%, monocitos 6%), glucemia 83 mg/dl, uremia 33 mg/dl, creatinemia 0,60 mg/dl, bilirrubina total 0,80 mg/dl, bilirrubina directa 0,20 mg/dl, transaminasa glutámico-oxalacética 14 U/l, transaminasa glutámico-pirúvica 7 U/l, fosfatasa alcalina 77 U/l, tiempo de protrombina 80%, sodio 142 meq/l, potasio 3,8 meq/l, cloruros 107 meq/l.

Examen de líquido cefalorraquídeo (LCR): color claro, proteínas 0,52 g/l, glucosa 39 mg/dl, células 2/μl (100% mononucleares).

Se solicitó un panel de estudios de PCR para neurovirus que incluyó herpes simplex tipos I y II, herpes zóster, Epstein Barr, citomegalovirus, herpes humano 6 y virus JC. Solo se obtuvieron amplificadas con este último. La prueba serológica para la sífilis (VDRL) fue no reactiva, tanto en suero como en LCR.

Recuento de subpoblaciones linfocitarias: células CD<sub>4</sub> 158/μl (7,3%), células CD<sub>8</sub> 1.739/μl (80,5%) y células CD<sub>3</sub> 2.011/μl (93,1%).

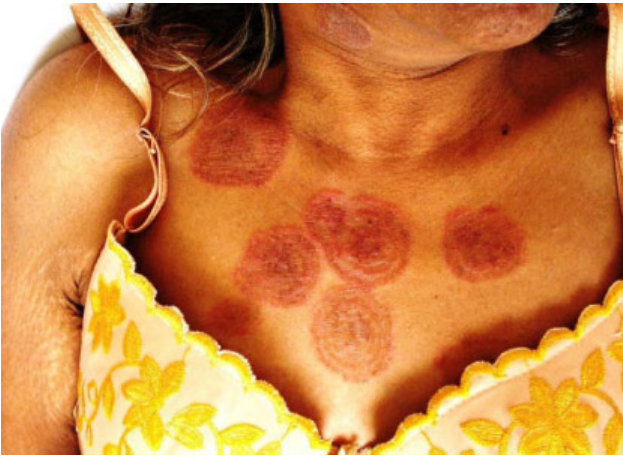Se llevaron a cabo exámenes microscópicos y cultivos del material de escamas y cabellos obtenidos de las lesiones cutáneas; los resultados de estos estudios se muestran en las figuras 6 y 7.

Se indicó como tratamiento un antifúngico por vía intravenosa y medicación antirretroviral: 3 TC, abacavir y nevirapina por vía parenteral.

El estado neurológico de la paciente empeoró rápidamente, aumentó la desorientación, apareció una paresia en la pierna izquierda, disimetría y ataxia, y nueve días después de su ingreso falleció por paro cardiorrespiratorio no traumático.

### Preguntas

1. ¿Cuántos síndromes clínicos presentó esta paciente?
2. ¿Cuál es el diagnóstico presuntivo de las lesiones de la piel y el cuero cabelludo?
3. ¿Cuál es el agente etiológico de estas lesiones cutáneas de acuerdo a lo que se observa en las fotos de los exámenes microscópicos y los cultivos?

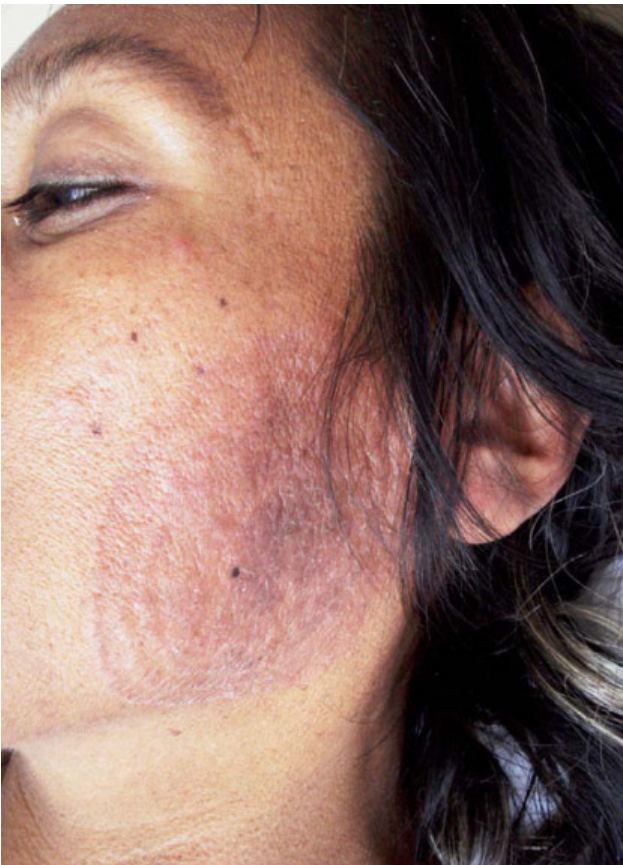

**Figura 1.** Lesiones cutáneas en la cara anterior del tórax mostrando varios arcos concéntricos de vesículas.

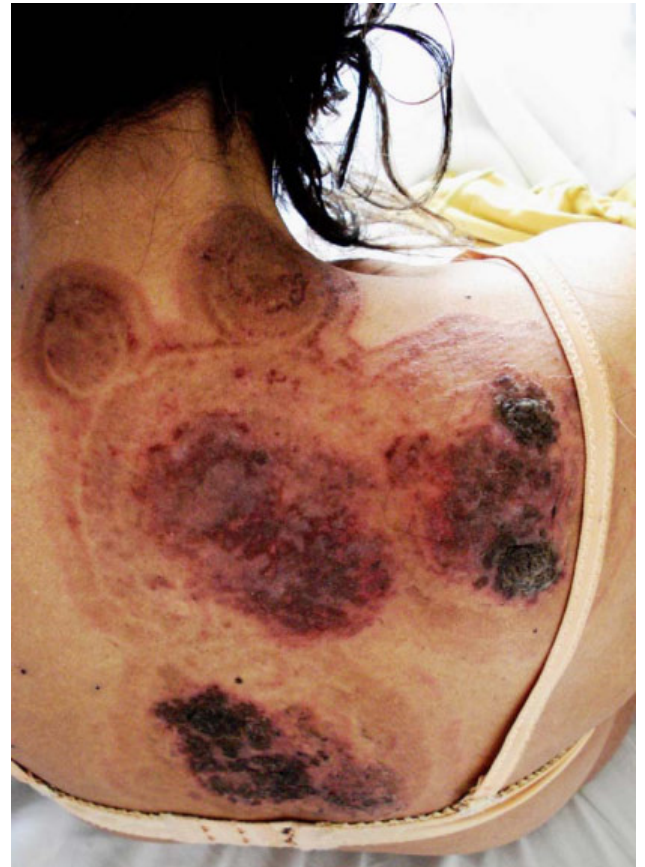4. ¿Qué otra micosis asociada padecía?
5. ¿Qué enfermedad produce el virus JC?, ¿qué tipo de virus es? ¿Cuál es el pronóstico de este proceso?
6. ¿Qué antifúngico por vía intravenosa se le indicó y por qué razón se eligió esta droga?

#### Respuestas

1. Esta paciente tenía un síndrome infeccioso general atribuible al VIH, caracterizado por las micropoliadenomegalias en varios territorios y la candidiasis bucal. Dado el estado confusional de la paciente no pudo dar datos acerca de pérdida de peso o diarrea crónica que son componentes habituales de este cuadro.



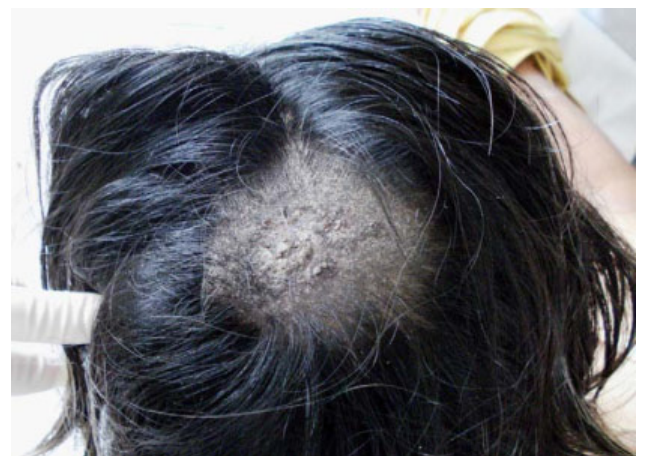**Figura 2.** Lesión vesículo-escamosa del carrillo izquierdo.



**Figura 3.** Placas cutáneas del dorso del tórax.

Presentaba un síndrome cutáneo, del cual nos ocuparemos más tarde, y, finalmente, un cuadro neurológico con desorientación témporo-espacial, pérdida de la memoria y más tarde ataxia y una paresia periférica. Se trataba de una encefalitis, sin compromiso meníngeo aparente.

2. Dado que las lesiones cutáneas eran eccematoides, con máxima actividad en los bordes y en forma de anillos concéntricos, la primera sospecha fue de una dermatofitosis. Esta sospecha se acentuó cuando se observó la lesión del cuero cabelludo, de aspecto tonsurante y bien delimitada, que corresponde al aspecto clínico de una tiña microspórica no inflamatoria.



**Figura 4.** Lesión tonsurante del cuero cabelludo.

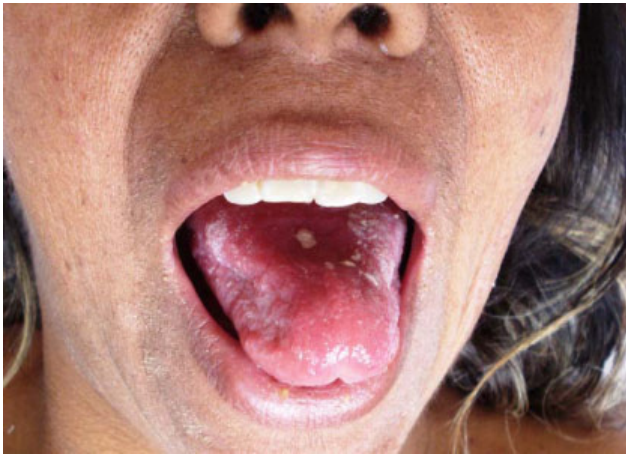

Figura 5. Seudomembranas blanquecinas en la mucosa oral.

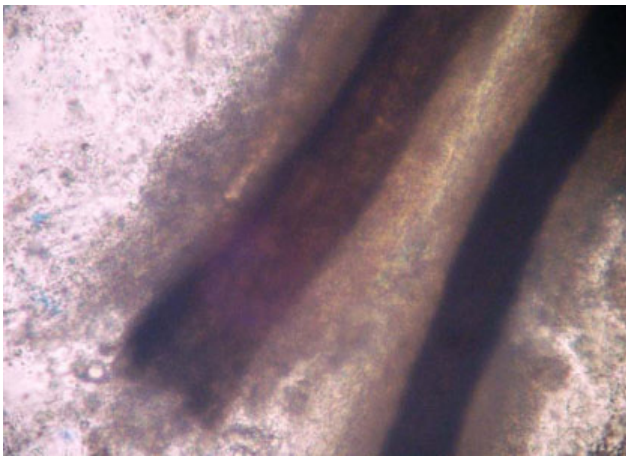


Figura 6. Examen microscópico directo de los cabellos con KOH al 40%, x100.

3. De acuerdo a los hallazgos microscópicos y del cultivo, el agente causal de la dermatofitosis fue *Microsporum canis*.

El aspecto de las lesiones de la piel correspondía a las producidas por este microorganismo, con la presencia de arcos concéntricos de mayor actividad inflamatoria. La otra dermatofitosis capaz de producir un aspecto parecido es la *tinea imbricata*, cuyo agente causal es *Trichophyton concentricum*. Sin embargo, en este último caso los anillos son escamosos, y tanto el com-

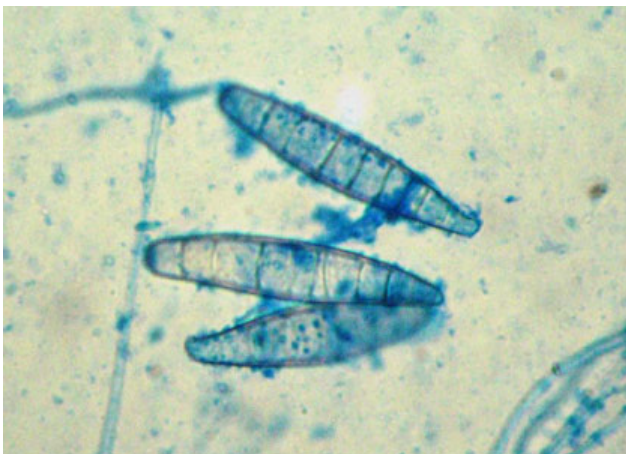

Figura 7. Examen microscópico de las colonias, azul lactofenol, x1.000.

ponente eritematoso como el vesicular están habitualmente ausentes. Por otra parte, esta micosis superficial no es endémica de la República Argentina.

Llama la atención la presencia de una tiña microspóric de cuero cabelludo en una persona adulta. Esta tiña suele curar espontáneamente en la pubertad, los raros casos observados en adultos son pacientes con inmunodepresión grave o mujeres con agenesia de las glándulas sebáceas del cuero cabelludo. Entre los pacientes con sida internados en nuestro hospital, hemos tenido la oportunidad de observar tiñas microspóricas de cuero cabelludo en 3 mujeres adultas y en 1 hombre. Solo la paciente de este caso presentaba el patrón clínico típico; los restantes mostraban una invasión difusa del cuero cabelludo.

En los casos de microsporias asociadas a sida es posible la transmisión horizontal (en la sala de internación) de esta infección. Este hecho no es habitual en otros contextos. La mayoría de los casos familiares de microsporias por *M. canis* se producen porque varios miembros se exponen a la fuente de infección (gato, perro o conejo, en ese orden de frecuencia) de forma simultánea. Las tiñas de cuero cabelludo que producen epidemias institucionales son las debidas a dermatofitos antropófilos, en general de invasión endotrix, que en nuestro medio se deben a *Trichophyton tonsurans* y muy raramente a *Trichophyton schoenleinii*.

4. La otra micosis asociada es la candidiasis bucofaringea, como lo demuestra la presencia de pseudomembranas en la mucosa oral y de pseudohifas y blastoconidios en la coloración de Gram de la muestra oral.
5. El virus JC es un poliomavirus, perteneciente a la familia Papovaviridae. Son virus pequeños, de alrededor de 40 nm, con cápside icosaédrica formada por 72 capsómeros. El ácido nucleico es ADN de doble cadena, con alrededor de 5.000 pares de bases. Hay tres poliomavirus: JC, BK y S40. Los dos primeros llevan las iniciales de los pacientes en los que fueron encontrados por primera vez, y el tercero es un virus de los simios que contaminó los cultivos celulares de los poliovirus cuando se preparaba la vacuna Salk. Hasta ahora no se lo ha relacionado con enfermedad humana alguna.

El virus JC produce la leucoencefalitis multifocal progresiva. Esta infección es muy común en el ser humano: el virus penetra por vía digestiva o respiratoria, se multiplica localmente, luego genera una viremia y finalmente alcanza el sistema nervioso central. En las personas inmunocompetentes la infección es asintomática, autolimitada y permanece en estado de latencia. Es un virus linfotropo y es posible que su fase de latencia se cumpla allí.

El advenimiento de la pandemia de sida provocó un notable incremento de los casos de encefalitis grave, hasta llegar, a principios de la década pasada, a afectar al 2% o más de los enfermos con infección avanzada por el VIH. Además, se han observado casos en diabéticos, receptores de trasplante de órgano, enfermos con cáncer, etc.

El virus JC afecta la sustancia blanca subcortical, en especial de la zona parietooccipital. Microscópicamente compromete la microglia y produce alteraciones nucleares en los oligodendrocitos y astrocitos. Los antígenos del virus pueden ser detectados en estas células por técnicas inmunohistoquímicas y se puede observar el virus por medio de microscopia electrónica de transmisión. Ambos procedimientos requieren la realización de una biopsia cerebral estereotáxica.

En el LCR puede detectarse el ADN del virus por técnica de PCR, si bien esta es menos sensible que el estudio por biopsia.

El virus produce una encefalitis de evolución subaguda que inicialmente altera las funciones psíquicas, en especial las de la memoria y cognitivas, luego produce focos de paresia en distintos territorios y cuadros cerebelosos. En la etapa final conduce a la demencia y al coma.

Los estudios por imágenes muestran dilatación de los ventrículos cerebrales y áreas de desmielinización focal de la sustancia blanca subcortical que no producen efecto de masa, ni refuerzan con el contraste.

El diagnóstico diferencial debe ser realizado con la encefalopatía por el VIH, la demencia por la misma causa y la encefalitis por citomegalovirus. No tiene un tratamiento específico, pero su pronóstico y la evolución clínica mejoran con el tratamiento antirretroviral triple de alta eficacia.

6. Como se indicó en la historia clínica, se le suministró un antifúngico por vía intravenosa; este fue fluconazol a razón de 200 mg/día. Se escogió este antifúngico porque permite a la vez tratar la microsporia y la candidiasis oral y asegurarse de que la enferma hiciera un tratamiento supervisado de su micosis. Dado su estado de conciencia no se podía confiar en que la paciente cumpliera un tratamiento por vía oral (además de poder ahogarse accidentalmente). Por otra parte, los enfermos VIH-positivos coinfectados con VHC suelen desarrollar porfiria cutánea tarda cuando reciben griseofulvina. Este último es el antifúngico de elección en la tiña microspórica de los niños. Se suministra por vía oral exclusivamente, las dosis indicadas

son de 15 a 20 mg/kg/día, y se aconseja ingerirlo con alimentos grasos. La griseofulvina no actúa sobre los hongos del género *Candida*.

La mala evolución de esta paciente se debió a la rápida progresión de su leucoencefalitis multifocal progresiva, que no permitió al tratamiento antirretroviral lograr su cometido. El interés de este caso es mostrar cómo la infección por VIH avanzada puede modificar las características clínicas, epidemiológicas, terapéuticas y evolutivas de una dermatofitosis.

### Bibliografía general

1. Arenas R. Dermofitosis. En: Arenas R, editor. Micología Médica Ilustrada. 3<sup>a</sup> ed. México, Bogotá, Buenos Aires, Guatemala: McGraw-Hill, Interamericana; 2008. p. 61-94.
2. Corti M, Ortega G. Compromiso neurológico. En: Benetucci J, editor. SIDA y Enfermedades Asociadas. 3<sup>a</sup> ed. FUNDAI: Buenos Aires; 2008. p. 515-52.
3. De Oña Navarro M, Fortún Abete J. Infecciones por virus JC, virus BK y otros poliomavirus. En: Tratado SEIMIC de Enfermedades Infecciosas y Microbiología Clínica. Buenos Aires, Bogotá, Madrid, Caracas, Sao Paulo: Editorial Médica Panamericana; 2005. p. 795-99.
4. Zaitz C. Dermofitosis. En: Zaitz C, et al, editores. Compendio de Micología Médica. 2<sup>a</sup> ed. Río de Janeiro: Guanabara Koogan; 2010. p. 157-68.