



# Revista Iberoamericana de Micología

www.elsevier.es/reviberoammicol



## Caso clínico

# Candidemia persistente en una paciente receptora de trasplante renopancreático

Miguel Solla-Buceta, Ana Hurtado-Doce y Luis Álvarez-Rocha\*

Servicio de Medicina Intensiva, Complejo Hospitalario Universitario A Coruña, A Coruña, España

### INFORMACIÓN DEL ARTÍCULO

#### Historia del artículo:

Recibido el 13 de octubre de 2011

Aceptado el 6 de diciembre de 2011

#### Palabras clave:

Candidemia  
Candidiasis invasiva  
Candidemia persistente  
Trasplante de órgano sólido

#### Keywords:

Candidemia  
Invasive candidiasis  
Persistent candidemia  
Solid organ transplant

### RESUMEN

**Antecedentes:** El trasplante de órgano sólido ha presentado un aumento en la supervivencia en las últimas décadas en relación con el perfeccionamiento de la técnica quirúrgica, la protocolización del manejo inmunosupresor y el uso de profilaxis antimicrobiana. A pesar de ello, la infección fúngica invasiva (IFI) es la mayor causa de morbimortalidad en este grupo de pacientes. En el trasplante renal, la IFI más frecuente es la candidiasis invasiva, que habitualmente se asocia al empleo de nutrición parenteral total, de tratamiento antibiótico de amplio espectro y a la cirugía abdominal.

**Caso clínico:** Presentamos el caso de una paciente con trasplante renopancreático reciente que desarrolla una candidemia persistente asociada a catéter, causada por *Candida glabrata*, que se trata con anidulafungina. Presentó una buena evolución clínica y no se observaron interacciones farmacológicas relevantes.

Se discuten las posibles causas y las alternativas diagnóstico-terapéuticas de este tipo de infección.

© 2011 Revista Iberoamericana de Micología. Publicado por Elsevier España, S.L. Todos los derechos reservados.

## Persistent candidemia in a renal-pancreatic transplant patient

### ABSTRACT

**Background:** In recent decades, there has been an increase in the survival of recipients of solid organ transplants related to the improvement of the surgical technique, the introduction of protocols for immunosuppressive therapy, and the use of antimicrobial prophylaxis. Nonetheless, invasive fungal infection (IFI) is currently the major cause of morbidity and mortality in this group of patients. Invasive candidiasis is the most common IFI found after renal transplantation and is usually associated with total parenteral nutrition, broad-spectrum antibiotic therapy and abdominal surgery.

**Clinical case:** We report the case of a recent kidney-pancreas transplant recipient who developed a persistent catheter-related candidemia caused by *Candida glabrata*. The patient was treated with anidulafungin and had a good clinical course with no significant drug interactions.

We discuss the possible causes and diagnostic and therapeutic alternatives of this kind of infection.

© 2011 Revista Iberoamericana de Micología. Published by Elsevier España, S.L. All rights reserved.

En las últimas décadas el trasplante de órgano sólido (TOS) ha presentado un aumento de la supervivencia en relación tanto con el perfeccionamiento de la técnica quirúrgica, como del tratamiento inmunosupresor y de la profilaxis antimicrobiana. A pesar de ello, la infección fúngica invasiva (IFI) sigue siendo la mayor causa de morbimortalidad en este grupo de pacientes. En el trasplante renal, la IFI más frecuente es la candidiasis invasiva, que aparecerá sobre todo en los individuos que, además de la cirugía abdominal, han recibido nutrición parenteral total o tratamiento antibiótico de amplio espectro.

Las candidiasis invasivas se asocian a una alta mortalidad atribuible (35-40%). La instauración de un tratamiento antifúngico temprano y adecuado es fundamental para mejorar el pronóstico de estos pacientes. En este sentido, el conocimiento de la flora microbiana de nuestro entorno, del origen y de la extensión de la infección, nos ayudará a seleccionar el antifúngico más correcto y a ajustar la duración del tratamiento.

### Caso clínico

Mujer de 34 años diagnosticada de diabetes mellitus de tipo 1 desde los 13 años, que había desarrollado un síndrome metadiabético avanzado con retinopatía diabética, polineuropatía e insuficiencia

\*Autor para correspondencia.

Correo electrónico: Luis.Alvarez.Rocha@sergas.es (L. Álvarez Rocha)

renal crónica en fase terminal. A los 32 años entró en programa de hemodiálisis convencional. Desde entonces se encontraba en lista de espera para trasplante renopancreático, que acaba realizándose 2 años después.

La fase postoperatoria temprana del trasplante transcurre sin complicaciones relevantes. En ese momento se inició inmunosupresión con tacrolimus, micofenolato mofetilo y corticoides, además de profilaxis antifúngica con fluconazol (100 mg/día), según el protocolo de nuestro centro.

En el segundo día postrasplante, la paciente presenta un pico febril, por lo que se inicia de forma empírica cobertura antibiótica de amplio espectro con imipenem y vancomicina, y se realizan cultivos de sangre, orina y frotis de la herida quirúrgica. De todos los cultivos, sólo resulta positivo este último, identificándose *Staphylococcus aureus* sensible a la meticilina.

Posteriormente, la paciente comienza con un cuadro de dolor abdominal e intolerancia digestiva, que obliga a instaurar nutrición parenteral total a través del catéter venoso central (CVC) colocado en la vena yugular izquierda durante la intervención. En ese momento se descartan complicaciones abdominales mayores mediante pruebas de imagen (tomografía computarizada [TC] y ecografía abdominal).

En el 10.º día postrasplante, además de la persistencia de la clínica abdominal y de la nutrición parenteral, y en el seno del tratamiento con imipenem y vancomicina, se presenta un nuevo episodio febril acompañado de afectación del estado general e inestabilidad hemodinámica que obliga a su ingreso en la unidad de cuidados intensivos (UCI).

En este momento, con la paciente en situación de shock de origen séptico, se realizan nuevos cultivos de sangre y de orina, y se retira el CVC de localización yugular, cuya punta también se cultiva. Además, se cambia el tratamiento antibiótico previo por imipenem, daptomicina y amikacina. Por otra parte, teniendo en cuenta los múltiples factores de riesgo presentes en la paciente para el desarrollo de alguna IFI, se decide añadir cobertura antifúngica de amplio espectro con una equinocandina. En este caso, se eligió anidulafungina a dosis habituales (dosis de carga de 200 mg y mantenimiento con 100 mg/día). Unas 48 horas después del ingreso en la UCI, y ya sin datos de alteraciones en la coagulación que precipitasen complicaciones hemorrágicas graves, se retira también un catéter tunelizado para hemodiálisis que portaba la paciente en la vena subclavia derecha.

La evolución clínica posterior fue buena, sin que apareciesen más fallos orgánicos y pudiéndose retirar el apoyo inotrópico iniciado al ingreso. En la punta del catéter colocado en el acto quirúrgico y en los hemocultivos periféricos creció *Candida glabrata*, con una concentración mínima inhibitoria (CMI) para anidulafungina de 0,03 mg/l (casposfungina, 0,06 mg/l; micafungina, 0,015 mg/l; anfotericina B, 0,38 mg/l; fluconazol, 64 mg/l; voriconazol, 0,5 mg/l; Yeastone Sensititre®-Trek Diagnostic System). El cultivo de la punta del catéter tunelizado para hemodiálisis resultó negativo. Se realizaron hemocultivos seriados de control cada 48 horas para valorar la respuesta terapéutica, y se demostró la persistencia de una candidemia durante 96 horas. Se seguía aislando la misma *C. glabrata* identificada al ingreso en nuestra unidad.

Se realizó un ecocardiograma que descartó la presencia de datos compatibles con endocarditis fúngica, y en la exploración del fondo de ojo tampoco había signos de endoftalmítis. Ambos estudios se repitieron a los 5-7 días y siguieron resultando normales.

La paciente es dada de alta de la UCI en el día 16.º postrasplante, se encuentra afebril y con normalización de los parámetros analíticos relacionados con la infección. La cobertura antifúngica con anidulafungina a dosis de 100 mg/día se mantuvo durante 4 semanas, con buena tolerancia de ésta y sin que se observaran interacciones farmacológicas ni efectos secundarios relevantes. Se realizaron hemocultivos de control en los días 7.º, 14.º y 21.º de tratamiento, que fueron negativos.

La paciente fue dada de alta del hospital en el día 45.º postrasplante sin evidencia de nuevas complicaciones infecciosas.

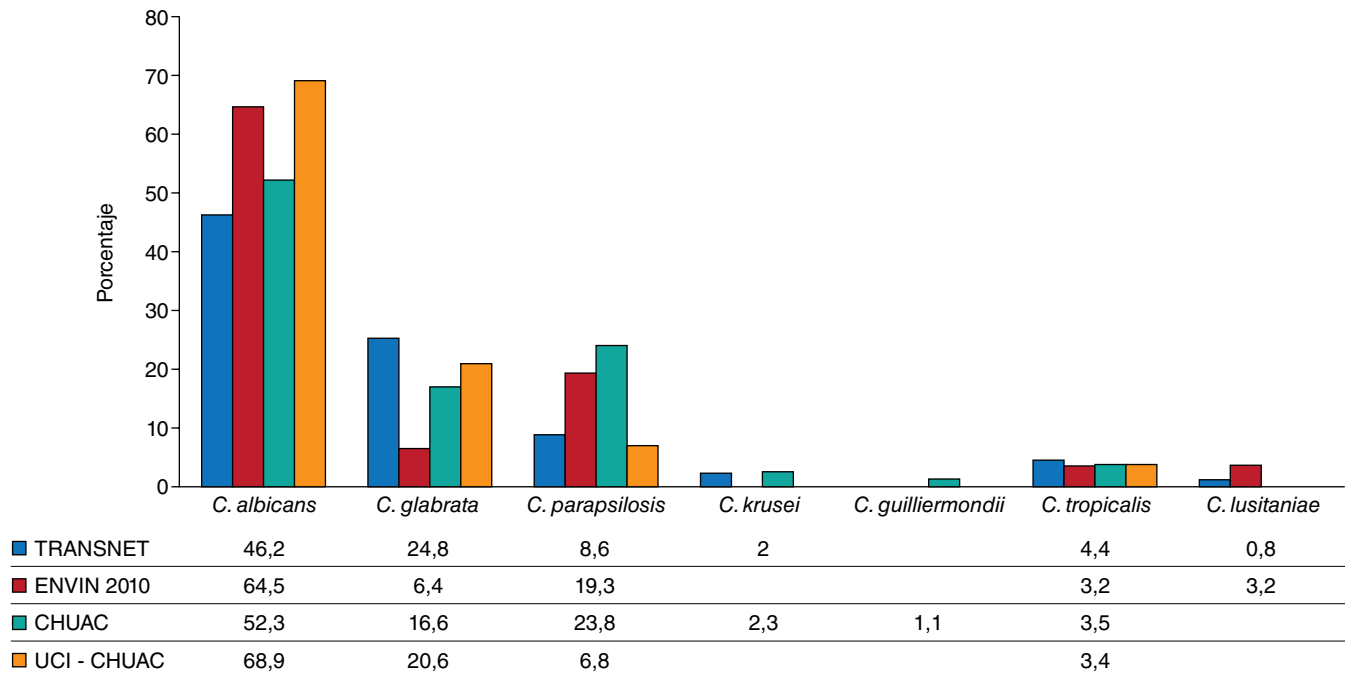
## Discusión

El TOS ha presentado un aumento progresivo de la supervivencia en las últimas décadas en relación con una mejora en la conservación de los órganos y en la técnica quirúrgica, con el desarrollo de nuevos inmunosupresores y con la profilaxis antimicrobiana. Especialmente, se ha conseguido disminuir de forma significativa la mortalidad asociada al rechazo. Sin embargo, como consecuencia del aumento de la inmunosupresión, están cobrando gran importancia las complicaciones infecciosas. Entre ellas, la IFI se ha convertido en la más relevante, por el aumento de incidencia que ha presentado y por ser la mayor causa de morbimortalidad en el TOS<sup>23</sup>.

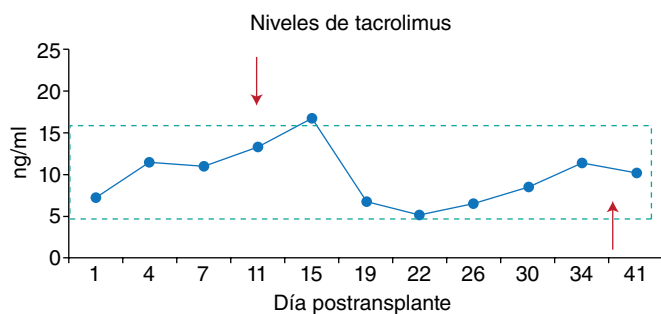
La candidiasis invasiva es la IFI más habitual (53%) en los receptores de TOS, seguida de la aspergilosis (19%) y, ya con menor frecuencia, de la criptococosis (8%) o la zigomicosis (2%)<sup>23</sup>. También se sabe que el tiempo postrasplante es otro aspecto clave a tener en cuenta ante la sospecha de infección en este grupo de pacientes. Dentro de las IFI, las candidiasis invasivas son las que se presentan de forma más temprana, con una mediana de tiempo desde el trasplante hasta su aparición en torno a los 3,5 meses (103 días), seguidas de la aspergilosis, que tiene una mediana de 184 días, y de la criptococosis (mediana de 575 días)<sup>23</sup>. Por otra parte, el tipo de órgano trasplantado condiciona igualmente la etiología de las IFI. En el trasplante de intestino delgado, el 85% de ellas van a ser candidiasis, mientras que en el trasplante pulmonar tan sólo suponen el 23%; en este caso predominan la aspergilosis (44%) y la infección por otros mohos. En el trasplante renal la candidiasis representa el 49% de las IFI, seguido de la aspergilosis con un 14%<sup>23</sup>. Por último, conviene tener muy en cuenta la epidemiología local. En las últimas décadas se ha producido un aumento de los aislamientos de especies de *Candida* diferentes de *Candida albicans*, pasando de un 45% en Estados Unidos a finales de la década de 1990, a un 62% en la actualidad<sup>15, 25</sup>. Esta evolución temporal se ha observado en todas las localizaciones geográficas, aunque de forma menos marcada en nuestro medio, donde *C. albicans* aún constituye el 53,89% de los aislamientos según el informe ENVIN del año 2010<sup>20</sup>. Dentro del conjunto de infecciones causadas por otras especies de *Candida*, la especie que se aísla con más frecuencia suele ser *C. glabrata* (12-27%), seguida de *Candida parapsilosis* (8-10%) y *Candida tropicalis* (6-9%), aunque si analizamos las candidemias de forma aislada, *C. parapsilosis* puede ser la especie más frecuente (después de *C. albicans*), llegando a suponer el 20% del total de las candidemias<sup>15, 20</sup>. Este hecho es importante, ya que va a condicionar la elección de los tratamientos antifúngicos. Mientras que *C. albicans* y *C. parapsilosis* son sensibles a fluconazol, en torno al 23% de los aislamientos de *C. glabrata* son resistentes a éste (resistencia a voriconazol, 8%; itraconazol, 52%)<sup>15</sup>. A su vez, *C. albicans* y *C. glabrata* suelen ser sensibles a las equinocandinas, pero *C. parapsilosis* tiene una sensibilidad disminuida<sup>1</sup>.

En la figura 1 se presentan las etiologías de las candidemias/candidiasis invasivas observadas en distintas situaciones (TOS y pacientes de UCI del Complejo Hospitalario Universitario A Coruña).

En el caso clínico que nos ocupa, la paciente desarrolla una fungemia en el postoperatorio de un trasplante renal, aunque había recibido profilaxis previa con fluconazol. Tanto por la situación clínica de gravedad, como por el uso previo de azol, se decidió iniciar tratamiento con equinocandinas, considerando su potente actividad fungicida de amplio espectro<sup>22</sup>. La casposfungina y la micafungina se metabolizan a nivel hepático, la primera mediante hidrólisis y N-acetilación, mientras que la micafungina lo hace a través de la vía aril-sulfatasa, catecol-O-metiltransferasa e hidroxilación vía CYP3A, teniendo poca afinidad por la vía del CYP450. Ambas presentan menos interacciones medicamentosas que los azoles<sup>12</sup>. Sin embargo, cuando se evalúa la coadministración de casposfungina con tacrolimus, se observa una reducción de la concentración sérica en torno al 20%<sup>6</sup>.



**Figura 1.** Distribución de *Candida* spp. en distintos grupos de pacientes. CHUAC: candidemias en el conjunto del Complejo Hospitalario Universitario de A Coruña (años 2009-2011), datos no publicados; ENVIN<sup>4</sup>: candidemias primarias y asociadas a catéter en las unidades de cuidados intensivos (UCI) españolas; TRANSNET<sup>1</sup>: candidiasis invasiva en pacientes trasplantados; UCI-CHUAC: candidemias en la UCI del Complejo Hospitalario Universitario de A Coruña (años 2009-2011), datos no publicados.



**Figura 2.** Evolución de los niveles de tacrolimus en la paciente. Rectángulo punteado: rango terapéutico (5-15 ng/ml). Flechas: inicio y final del tratamiento con anidulafungina.

Por el contrario, la anidulafungina no tiene metabolismo hepático, metabolizándose por rotura fisiológica del anillo y degradación de éste por esterazas plasmáticas no específicas, con lo que no produce interacciones clínicamente significativas con otras medicaciones<sup>12</sup>. Por eso, tratando de evitar interferencias en los niveles de tacrolimus —el anticalcineurínico de elección en el protocolo de trasplante renal de nuestro hospital—, se decidió iniciar tratamiento con esta última candina. En la figura 2 se puede observar cómo los niveles de inmunosupresión se mantuvieron en el rango terapéutico durante todo el tratamiento con anidulafungina (en nuestro centro no se evalúan los niveles de micofenolato mofetilo).

Una vez identificada *C. glabrata* en los hemocultivos/punta de catéter, y conocida su sensibilidad, decidimos mantener el tratamiento con la candina inicial. Conviene destacar que nuestra paciente tenía todos los factores de riesgo identificados como predictores de candidemia por *C. glabrata* en el modelo predictivo desarrollado por Tapia et al<sup>29</sup> (ausencia de fracaso renal, estancia hospitalaria menor de 7 días, cirugía abdominal y utilización previa de fluconazol). Este

modelo se desarrolló en pacientes críticos, pero tiene las limitaciones de haberse hecho de forma retrospectiva y en un solo centro, por lo que ha de ser validado en estudios multicéntricos, prospectivos e, idealmente, que incluyan también a otras poblaciones.

Otro aspecto destacable en nuestro caso es la persistencia de hemocultivos positivos tras el inicio del tratamiento antifúngico correcto. Clásicamente, se habla de bacteriemia o fungemia persistente cuando los hemocultivos continúan siendo positivos más allá de 72 h de iniciar un tratamiento antimicrobiano adecuado<sup>8,17,18</sup>. Sin embargo, no hay un consenso claro en esta definición, ya que en algunos estudios se considera candidemia persistente al aislamiento de la misma especie de *Candida* durante el tratamiento, independientemente del tiempo de evolución<sup>14,21</sup>. Por otra parte, si se revisa la bibliografía, se observa que los tiempos medios de aclaramiento de la candidemia son habitualmente más largos (50% al 5.º día)<sup>19</sup>.

La persistencia de cultivos positivos nos obligó a plantearnos ciertas situaciones, como la posible persistencia del foco infeccioso. La tromboflebitis asociada a catéter es una de las causas más frecuentes de candidemia persistente. En este caso es importante recordar que la exploración física tiene una baja sensibilidad para detectar la trombosis venosa. Sólo el 24% de los pacientes con bacteriemia por catéter que presentaban trombosis venosa asociada, y que fue diagnosticada por eco-Doppler, tenía datos de tromboflebitis en la exploración física<sup>5</sup>. De ello se puede concluir que es necesario realizar un eco-Doppler vascular o una TC ante la presencia de una fungemia persistente, aunque la exploración física sea normal<sup>18</sup>. En caso de tromboflebitis supurativa, se recomienda la retirada del catéter y drenaje o la resección de la vena, si es factible (venas superficiales, infección que se extiende a la pared de la vena o fracaso terapéutico a pesar de tratamiento adecuado)<sup>18</sup>. Incluso, aunque no se documente tromboflebitis, en caso de candidemia relacionada con catéter en las guías IDSA para el manejo de la candidiasis se recomienda la retirada del catéter, con un grado de recomendación A-II<sup>18,22</sup>, a partir de la disminución de la duración de la candidemia ( $5,6 \pm 0,8$  días frente a  $2,6 \pm 0,5$  días;  $p < 0,001$ ) y en la reducción de la mortalidad<sup>19,16,26</sup>. Estas recomendaciones se apoyan

en estudios con diferentes limitaciones (pequeño tamaño muestral, retrospectivos, interferencia por factores de confusión o que incluyen pacientes con candidiasis diseminada o pacientes con candidemia sin CVC en el momento del diagnóstico). Además, recientemente se han publicado trabajos que ponen en cuestión la mencionada recomendación. Nucci et al<sup>19</sup> analizaron a 842 pacientes con candidemia y CVC en el momento del diagnóstico, procedentes de dos estudios aleatorizados, doble ciego, en los que se comparaba el uso de micafungina frente a la anfotericina B y la caspofungina, respectivamente. En su análisis, examinaron los efectos de retirar el CVC en las primeras 24 h o en las primeras 48 h, frente a un grupo control en el que no se retiraba el catéter durante el tratamiento de la fungemia. No encontraron diferencias entre los diferentes grupos en cuanto a la presentación de candidemias persistentes o recurrentes, al éxito terapéutico, o al tiempo de erradicación microbiológica. Aunque en el análisis univariante se apreciaba asociación entre la retirada temprana del CVC y la supervivencia a los 28 y 42 días, esta relación desaparecía en el análisis multivariante, donde sólo se asoció a factores del huésped, como la edad, una puntuación de APACHE II elevada y la persistencia de la neutropenia. Los autores concluyen que la retirada temprana del CVC en adultos no neutropénicos con candidemia no influye en el pronóstico y que la recomendación de retirar todos los catéteres en estos pacientes puede no estar justificada. Apoyan un manejo individualizado de los CVC, retirando los que sean innecesarios y valorando el riesgo-beneficio del recambio de éstos en los pacientes que no responden al tratamiento antifúngico óptimo<sup>19</sup>. Este estudio presenta, al menos, dos limitaciones: a) es un análisis de subgrupos, no es un trabajo diseñado con el objetivo primario de estudiar la relación entre la retirada del catéter y la supervivencia, y b), por otro lado, todos los pacientes estaban tratados con equinocandinas o anfotericina B liposomal, que presentan mejor actividad frente al biofilm de *Candida* respecto al flucanazol<sup>7</sup>, lo que podría compensar el posible efecto beneficioso de la retirada del catéter cuando se usen otros antifúngicos.

Otros focos a descartar en caso de candidemia persistente son los abscesos a distancia, para lo que se recomienda la realización de una TC de cabeza, tórax y abdomen en función de la clínica del individuo. También hay que excluir la presencia de una endocarditis infecciosa (EI), ya que, aunque es poco frecuente (sólo el 1,2% de las endocarditis se deben a *Candida*)<sup>2</sup>, se ha visto que el 3,7% de las candidemias se pueden complicar con ella<sup>28</sup>. Además, el 33,3% de los casos de endocarditis infecciosa por *Candida* cursa con candidemia persistente y presenta una mortalidad superior (el 30,3 frente al 17%) a la endocarditis bacteriana<sup>2</sup>. Para confirmar o descartar este tipo de infección, es preciso realizar un estudio ecocardiográfico de calidad (preferiblemente transesofágico) en los casos siguientes: presencia de prótesis valvulares, utilización de CVC de corta duración, origen nosocomial de la infección (son factores de riesgo asociados a la endocarditis por *Candida*)<sup>2</sup>, así como cuando haya datos clínicos indicativos de endocarditis, tromboflebitis o metástasis sépticas a distancia, existencia de una valvulopatía, antecedente de un episodio de EI, y persistencia de la fiebre o de la positividad de los hemocultivos al tercer día de tratamiento antimicrobiano apropiado<sup>17</sup>.

Al mismo tiempo, en caso de candidemia, se recomienda realizar una exploración del fondo de ojo para descartar la presencia de endoftalmítis<sup>22</sup>. En los pacientes que no presentan signos de afectación ocular en la primera fundoscopia, es preciso repetir la exploración al cabo de 2 semanas, ya que, aunque es poco frecuente (menos del 2%), es diagnóstica de candidiasis invasiva incluso en ausencia de candidemia, y nos obliga a prolongar el tratamiento hasta las 4-6 semanas o hasta la estabilización o la resolución de las lesiones documentadas en el fondo de ojo<sup>22</sup>. En nuestra paciente, los estudios de imagen realizados, así como el fondo de ojo, fueron repetidamente negativos.

Otra situación a considerar es la aparición de resistencia en el microorganismo. La actividad fungicida es similar para las tres equinocandinas, aunque hay algunas series en las que la anidulafungina presenta valores de CMI para *C. parapsilosis* y *C. glabrata* más bajos que los de la caspofungina o la micafungina<sup>4,7</sup>. En caso de candidemia

persistente, es importante testar la evolución de la CMI de la cepa identificada, ya que puede cambiar a lo largo del tratamiento. Se han descrito casos de incremento progresivo de la CMI de *C. glabrata* durante el tratamiento con micafungina, relacionado con una menor afinidad de la micafungina por la 1→3-β-D-glucano sintetasa de las cepas aisladas y que condicionó un fallo terapéutico<sup>10</sup>. Finalmente, aunque se desconoce su significación clínica exacta, debemos conocer la existencia, al menos in vitro, de la posibilidad de aparición de un efecto paradójico (reducción estadísticamente significativa en el efecto antifúngico cuando se usan concentraciones de fármaco mayores de las estándares). Este fenómeno se ha observado con todas las equinocandinas, pero es más frecuente en el caso de la caspofungina<sup>3</sup>.

Y, por último, debe considerarse una inadecuada elección o dosificación del antifúngico. Al seleccionar un antifúngico hay que tener en cuenta su capacidad de penetrar en el foco de infección, porque puede ser causa de fallo terapéutico. En estudios in vitro se ha demostrado que la anfotericina B puede tener una actividad reducida frente a especies de *Candida* en biofilm<sup>13</sup>, y también se ha visto una mala penetración de ésta en las vegetaciones y coágulos en modelos experimentales de endocarditis infecciosa<sup>27</sup>. Las equinocandinas, especialmente la anidulafungina, presentan una potente actividad in vitro frente a aislamientos de *Candida* en biofilms<sup>11,24</sup>.

También es preciso asegurarse de que las dosis usadas son las correctas, en función del paciente y de la situación clínica a la que nos enfrentamos. Así, por ejemplo, en comparación con las que se emplean para el tratamiento de una fungemia no complicada, se precisan dosis mayores de equinocandinas cuando se utilizan en endocarditis por *Candida*<sup>22</sup>. Del mismo modo, la interacción con otros fármacos puede obligarnos a modificar la dosis de los antifúngicos. En este sentido, es preciso aumentar la dosis de caspofungina a 70 mg/día, ya que aumenta su aclaramiento, cuando se coadministra con rifampicina, dexametasona, fenitoína, carbamazepina, efavirenz o nevirapina. En el caso de la ciclosporina, conviene saber que la coadministración con equinocandinas aumenta el área bajo la curva de caspofungina y anidulafungina, aunque no se requiere ajuste de dosis, mientras que con la micafungina, al actuar como inhibidor del metabolismo de la ciclosporina, se necesita controlar sus niveles séricos<sup>12</sup>.

Con la elección de anidulafungina, a las dosis empleadas, se ha podido solucionar este tipo de problemas en nuestra paciente.

En conclusión, el presente caso clínico nos recuerda la importancia de la candidemia en los pacientes con TOS. La instauración de un tratamiento antifúngico temprano y adecuado ayudará a disminuir la morbimortalidad elevada que tienen este tipo de infecciones. En este sentido, el conocimiento de la epidemiología local y el estado clínico del paciente son factores determinantes al seleccionar el tratamiento inicial, que habrá de ajustarse en función de los resultados microbiológicos. Es imprescindible realizar hemocultivos de control para confirmar la buena respuesta al tratamiento. En caso de una candidemia persistente, hay que investigar las posibles causas (identificación del foco y de las posibles complicaciones; confirmar la sensibilidad de la cepa aislada frente al antifúngico empleado; ajustar las dosis en función del foco de infección y de las posibles interacciones medicamentosas). Se precisan nuevos estudios que ayuden a definir el papel de la retirada sistemática de los CVC en presencia de candidemia asociada, al menos cuando se usan equinocandinas como tratamiento.

## Conflicto de intereses

Luis Álvarez Rocha ha recibido honorarios de Pfizer en relación con el desarrollo de este manuscrito.

## Bibliografía

1. Axner-Elings M, Botero-Kleiven S, Jensen RH, Arendrup MC. Echinocandin susceptibility testing of *Candida* isolates collected during a 1-year period in Sweden. J Clin Microbiol. 2011;49:2516-21.

2. Baddley JW, Benjamin DK, Patel M, Miró J, Athan E, Barsic B, et al; The International Collaboration on Endocarditis-Prospective Cohort Study Group. *Candida* Infective endocarditis. *Eur J Clin Microbiol Infect Dis.* 2008;27:519-29.
3. Chamilos G, Lewis RE, Albert N, Kontoyiannis DP. Paradoxical effect of echinocandins across *Candida* species in vitro: evidence for echinocandin specific and *Candida* species-related differences. *Antimicrob Agents Chemother.* 2007;51:2257-9.
4. Chen S, Slavin M, Sorrel T. Echinocandin antifungal drugs in fungal infections: A comparison. *Drugs.* 2011;71:11-41.
5. Crowley AL, Peterson GE, Benjamin DK Jr, Rimmer SH, Todd C, Cabell CH, et al. Venous thrombosis in patients with short- and long-term central venous catheter-associated *Staphylococcus aureus* bacteremia. *Crit Care Med.* 2008;36:385-90.
6. Denning DW. Echinocandin antifungal drugs. *Lancet.* 2003;362:1142-51.
7. Eschenauer G, Depestel DD, Carver PL. Comparison of echinocandin antifungals. *Ther Clin Risk Manag.* 2007;3:71-97.
8. Gudiol F, Aguado JM, Pascual A, Pujol M, Almirante B, Miró JM, et al. Documento de consenso sobre el tratamiento de la bacteriemia y la endocarditis causada por *Staphylococcus aureus* resistente a la meticilina. *Enferm Infecc Microbiol Clin.* 2009;27:105-15.
9. Horn DL, Ostrosky-Zeichner L, Morris MI, Ullmann AJ, Wu C, Buell DN, et al. Factors related to survival and treatment success in invasive candidiasis or candidemia: a pooled analysis of two large, prospective, micafungin trials. *Eur J Clin Microbiol Infect Dis.* 2010;29:223-9.
10. Ishikawa T, Takara T, Akamatsu S, Hatakenaka K, Matsumoto S, Maki K, et al. Analysis of *Candida glabrata* strains with reduced sensitivity to micafungin in vitro isolated from a patient with persistent candidemia. *Jpn J Infect Dis.* 2010;63:332-7.
11. Katragkou A, Chatzimoschou A, Simitopoulou M, Dalakiouridou M, Diza-Mataftsi E, Tsantali C, et al. Differential activities of newer antifungal agents against *Candida albicans* and *Candida parapsilosis* biofilms. *Antimicrob Agents Chemother.* 2008;52:357-60.
12. Kim R, Klachikian D, Reboli AC. A comparative evaluation of properties and clinical efficacy of the echinocandins. *Expert Opin Pharmacother.* 2007;8:1479-92.
13. Kuhn DM, George T, Chandra J, Mukherjee PK, Ghannoum MA. Antifungal susceptibility of *Candida* biofilms: unique efficacy of amphotericin B lipid formulations and echinocandins. *Antimicrob Agents Chemother.* 2002;46:1773-80.
14. Kuse ER, Chetchotisakd P, Da Cunha CA, Ruhnke M, Barrios C, Raghunadharao D, et al; Micafungin Invasive Candidiasis Working Group. Micafungin versus liposomal amphotericin B for candidaemia and invasive candidosis: a phase III randomised double-blind trial. *Lancet.* 2007;369:1519-27.
15. Lockhart SR, Wagner D, Iqbal N, Pappas PG, Andes DR, Kauffman CA, et al. Comparison of in vitro susceptibility characteristics of *Candida* species from cases of invasive candidiasis in solid organ and stem cell transplant recipients: Transplant-Associated Infections Surveillance Network (TRANSNET) 2001 to 2006. *J Clin Microbiol.* 2011;49:2404-10.
16. Luzzati R, Amalfinato G, Lazzari F, Soldani F, Bellino S, Solbiati M, et al. Nosocomial candidemia in non neutropenic patients at an Italian tertiary care hospital. *Eur J Clin Microbiol Infect Dis.* 2000;19:602-7.
17. Mensa J, Barberán J, Llinares P, Picazo JJ, Bouza E, Álvarez Lerma F, et al. Guía de tratamiento de la infección producida por *Staphylococcus aureus* resistente a metilina. *Rev Esp Quimioter.* 2008;21:234-58.
18. Mermel LA, Allon M, Bouza E, Craven DE, Flynn P, O'Grady NP, et al. Clinical practice guidelines for the diagnosis and management of intravascular catheter-related infection: 2009 update by the Infectious Diseases Society of America. *Clin Infect Dis.* 2009;49:1-45.
19. Nucci M, Anaissie E, Betts RF, Dupont BF, Wu C, Buell DN, et al. Early removal of central venous catheter in patients with candidemia does not improve outcome: analysis of 842 patients from 2 randomized clinical trials. *Clin Infect Dis.* 2010;51:295-303.
20. Palomar M, Álvarez-Lerma F, Olaechea P, Insausti J, López-Pueyo MJ. Estudio Nacional de Vigilancia de la Infección Nosocomial en los Servicios de Medicina Intensiva (ENVIN). Grupo de Trabajo de Enfermedades Infecciosas de la Sociedad Española de Medicina Intensiva, Crítica, y Unidades Coronarias (GTEI - SEMICYUC). Informe del año 2010. Disponible en: [www.semicyuc.org/temas/investigacion/registros/envin](http://www.semicyuc.org/temas/investigacion/registros/envin)
21. Pappas PG, Rotstein CM, Betts FR, Nucci M, Talwar D, De Waele JJ, et al. Micafungin versus caspofungin for treatment of candidemia and other forms of invasive candidiasis. *Clin Infect Dis.* 2007;45:883-93.
22. Pappas PG, Kauffman CA, Andes D, Benjamin DK, Calandra TF, Edwards JE, et al. Clinical practice guidelines for the management of candidiasis: 2009 update by the Infectious Diseases Society of America. *Clin Infect Dis.* 2009;48:503-35.
23. Pappas PG, Alexander BD, Andes DR, Hadley S, Kauffman CA, Freifeld A, et al. Invasive Fungal Infections among Organ Transplant Recipients: Results of the Transplant-Associated Infection Surveillance Network (TRANSNET). *Clin Infect Dis.* 2010;50:1101-11.
24. Peman J, Canton E, Valentin A. Activity of anidulafungin on *Candida* biofilms. *Rev Iberoam Micol.* 2008;25:124-8.
25. Pfaller MA, Diekema DJ, Jones RN, Sader HS, Fluit AC, Hollis RJ, et al, and the SENTRY Participant Group. International surveillance of bloodstream infections due to *Candida* species: frequency of occurrence and in vitro susceptibilities to fluconazole, ravuconazole and voriconazole of isolates collected from 1997 through 1999 in the SENTRY antimicrobial surveillance program. *J Clin Microbiol.* 2001;39:3254-9.
26. Rex JH, Bennett JE, Sugar AM, Pappas PG, Serody J, Edwards JE, et al. Intravascular catheter Exchange and duration of candidemia. NIAID Mycoses study Group and the Candidemia Study Group. *Clin Infect Dis.* 1995;155:2429-35.
27. Rubinstein E, Noriega ER, Simberkoff MS, Rahal JJ Jr. Tissue penetration of amphotericin B in *Candida* endocarditis. *Chest.* 1974;66:376-7.
28. Talarmin JP, Boutoille D, Tattevin P, Abgueguen P, Ansart S, Roblot F, et al. *Candida* endocarditis: role of new antifungal agents. *Mycoses.* 2009;52:60-6.
29. Tapia GG, Razonable RR, Eckel-Passow JE, Lahr BD, Afessa B, Keegan MT, et al. A scoring model of factors associated with *Candida glabrata* candidemia among critically ill patients. *Mycoses.* 2011. Doi:10.1111/j.1439-0507.2011.02069.x.