

Cartas al Director

Esporotricosis fija con cuerpo asteroide junto al fragmento vegetal
A fixed sporotrichosis with an asteroid body next to a vegetal fragment

Sr. Director:

La esporotricosis es una micosis subcutánea de evolución subaguda o crónica que generalmente se adquiere por inoculación traumática con material vegetal. La produce el hongo dimorfo *Sporothrix schenckii*, un saprofito del medio ambiente. Es causante de brotes epidémicos². Es la micosis subcutánea más frecuente en México¹. En pacientes con infección por VIH, esta enfermedad es poco común y tiene un comportamiento oportunista¹. Comunicamos un caso con una forma clínica común, pero con el dato preciso del traumatismo inoculador, la presencia excepcional en la histopatología de este cuerpo extraño así como del cuerpo asteroide.

Paciente de sexo masculino de 37 años de edad, ingeniero agrónomo, originario y residente del estado de Aguascalientes, México. Acudió a consulta por una dermatosis de 2 meses de evolución localizada en la región media del muslo derecho conformada por una placa nodular de aspecto verrugoso, de 2,5 × 4 cm de diámetro, eritematoviolácea con una ulceración central. No se encontraron linfadenomegalias y refería leve dolor a la palpación (fig. 1). Tres semanas antes un médico no dermatólogo había extirpado quirúrgicamente la lesión, pero había recidivado. Se tomó una biopsia y se observó una estructura eosinofílica compatible con restos de vegetales (espina) rodeada de células gigantes de tipo cuerpo extraño y una levadura con un halo eosinófilo (cuerpo asteroide) (figs. 2, 3 y 4). Al interrogatorio el paciente reconoció haberse herido con un fragmento del llamado “palo colorado de encino” (*Quercus rugosa*) (fig. 5). En cultivo micológico se aisló una cepa del complejo *S. schenckii*. El paciente recibió diariamente tratamiento con itraconazol (200 mg) por vía oral durante 4 meses, lo que llevó a una completa remisión. Tras un año, sigue asintomático y sólo presenta la cicatriz residual.

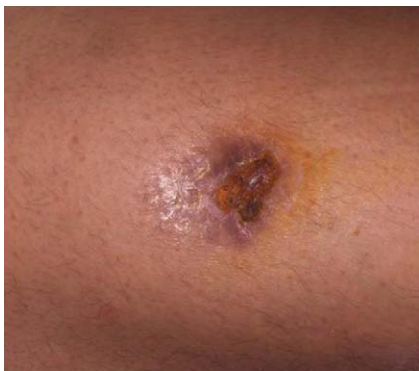

Figura 1. Esporotricosis fija nodular.

El hongo *S. schenckii* se encuentra como saprofito de materia orgánica, principalmente plantas y vegetales¹. En México, la forma más frecuente de infección es la esporotricosis linfagítica (65–85%), seguida por la variedad fija (10–30%) y la diseminada (2–5%). Sin embargo, en otros países, como Costa Rica o Japón, predomina la forma fija (56%)¹⁰. Dentro de los diagnósticos diferenciales se debe considerar el carbunco, la linfangitis estafilocócica, la goma sifilítica, la tuberculosis cutánea y la leishmaniasis¹⁰. El estándar de oro para el diagnóstico es el cultivo. Otras técnicas auxiliares son la histopatología, el examen directo y la intradermorreacción.

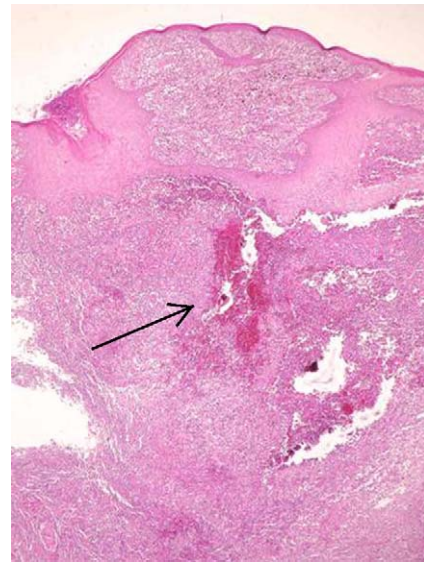


Figura 2. Histopatología: presencia de cuerpo extraño vegetal (tinción de hematoxilina-eosina, 200 ×).

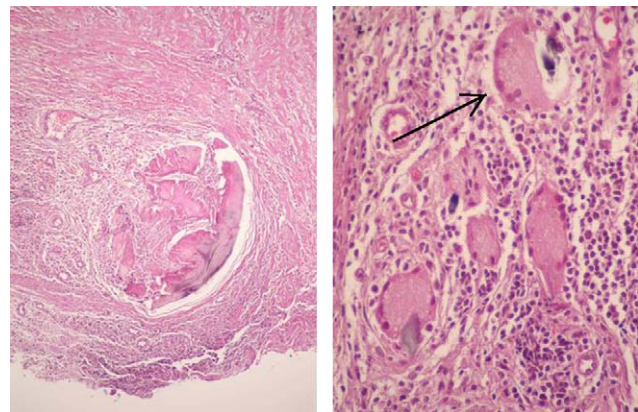


Figura 3. Granuloma supurativo y células gigantes multinucleadas (tinción de hematoxilina-eosina, 200 ×).

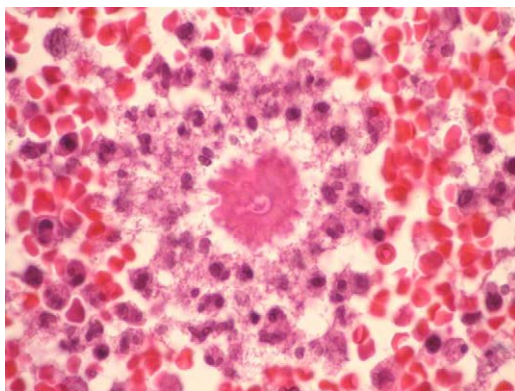


Figura 4. Cuerpo asteroide (tinción de PAS, 200 ×).

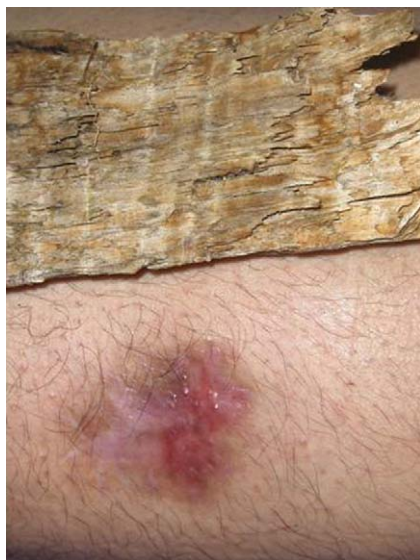

Figura 5. Esporotricosis curada y vegetal inoculador.

El hongo en el huésped adquiere la forma parasitaria de levadura. Causa una reacción inflamatoria piógena y granulomatosa crónica¹. El cuerpo asteroide está compuesto por la levadura rodeada por espículas eosinofílicas. Es posible encontrarlo en el 18-67% de las biopsias^{6,8}. Se forma por una reacción antígeno-anticuerpo que puede evidenciarse mediante inmunohistoquímica y que es específica de la enfermedad (fenómeno de Splendore-Hoeppli). Debe distinguirse de los cuerpos asteroides intracelulares de enfermedades granulomatosas, como sarcoidosis, granuloma de Miescher, lepra lepromatosa y reacciones a cuerpo extraño⁸. Para su observación es conveniente elaborar un frotis y teñirlo con PAS y Grocott. La positividad de estas pruebas oscila entre el 50 y el 70%¹. También se ha reportado que en el examen directo se pueden encontrar cuerpos asteroideos en el 85%

de los casos, con la ventaja de menor coste y tiempo en comparación con la histología habitual y las técnicas de inmunohistoquímica, si bien se requiere de experiencia para identificarlos^{4,5}. Algunas de las pruebas que se realizan son la inmunodifusión, la fijación del complemento y el *western blot*¹. La biología molecular tiene utilidad en la clasificación taxonómica del hongo así como en cuestiones epidemiológicas^{1,3,7}.

El tratamiento de elección es el yoduro de potasio a dosis de 3 a 6 g/día. También se puede usar trimetoprim/sulfametoxazol, anfotericina B, azoles y terbinafina, según sea el caso^{1,6}. El uso de termoterapia y criocirugía han tenido resultados alentadores en casos seleccionados.

Este caso ejemplifica la etiopatogenia de la esporotricosis fija secundaria a un traumatismo con materia vegetal, en este caso el palo colorado (*Q. rugosa*), que se halló junto al cuerpo asteroide en la biopsia, como también han descrito autores colombianos⁹. La respuesta al tratamiento con itraconazol fue excelente.

Bibliografía

1. Arenas R. Sporotrichosis. En: Merz WG, Hay R, editores. Topley & Wilson. Microbiology & microbial infections. 10 ed. London: Hodder-Arnold; 2005. p. 367-84.
2. Campos P, Arenas R, Coronado H. Epidemic cutaneous sporotrichosis. Int J Dermatol. 1994;33:38-41.
3. Campos P, Arenas R, Kawasaki M. *Sporothrix schenckii* type 3D(mtDNA RFLP). Report of an osteoarticular case. J Dermatol. 2006;4:295-9.
4. Civilá E, Bonasse J, Conti-Díaz I, Vignale R. Importance of the direct fresh examination in the diagnosis of cutaneous sporotrichosis. Int J Dermatol. 2004;43:808-10.
5. De Araujo T, Marques AC, Kerdel F. Sporotrichosis. Int J Dermatol. 2001;40:737-42.
6. Gezuele E, Da Rosa D. Relevancia del cuerpo asteroide esporotricósico en el diagnóstico rápido de la esporotricosis. Rev Iberoam Micol. 2005;22:147-50.
7. Hiruma M, Kawada A, Ishibashi A. Ultrastructure of asteroid bodies in sporotrichosis. Mycoses. 1991;34:103-7.
8. Mora-Cabrera M, Alonso RA, Ulloa-Arvizu R, et al. Analysis of restriction profiles of mitochondrial DNA from *Sporothrix schenckii*. Med Mycol. 2001;39:339-44.
9. Rodríguez G, Sarmiento L. The asteroid bodies of sporotrichosis. Am J Dermatopathol. 1998;20:246-9.
10. Rodríguez G, Palencia Y. Esporotricosis. Biomédica. 1985;5:41-6.

Álvaro Orellana^a, Gabriela Moreno-Coutiño^b, Eduardo Poletti^c, María Elisa Vega^d y Roberto Arenas^{e,*}

^a *Micología Médica, Hospital General Dr. Manuel Gea González, México D.F., México*

^b *Micología, Hospital General Dr. Manuel Gea González, México D.F., México*

^c *Dermanorte, Aguascalientes, México*

^d *Servicio de Dermatología, Hospital General Dr. Manuel Gea González, México D.F., México*

^e *Sección de Micología, Hospital General Dr. Manuel Gea González, México D.F., México*

*Autor para correspondencia.

Correo electrónico: rarenas@hotmail.com (R. Arenas).