

Cartas al Director

Hallazgos dermoscópicos en *tinea capitis*

Dermoscopic pattern in tinea capitis

Sr. Director:

Tinea capitis es una infección del cuero cabelludo, cejas y pestañas, causada por diversas especies de dermatofitos de los géneros *Trichophyton* y *Microsporum*^{1,2}. El diagnóstico se realiza mediante estudio microscópico directo con KOH de los pelos, para observar la existencia de una parasitación endotrix, ectotrix o mixta, así como con el aislamiento del dermatofito en el cultivo².

Recientemente, se ha reportado el uso de la dermoscopia como auxiliar diagnóstico para diversas enfermedades de la piel cabelluda. La imagen de «pelos en forma de coma» se ha propuesto como patrón dermoscópico para el diagnóstico de *tinea capitis*⁴. El objetivo de este estudio fue describir este patrón de «pelos en coma», en pacientes pediátricos con *tinea capitis*.

Se realizó un estudio prospectivo, descriptivo y de observación que incluyó 7 pacientes con diagnóstico clínico de *tinea capitis* variedad seca, a los que se les realizó una valoración dermoscópica y un estudio micológico (observación microscópica directa y cultivo) para corroborar los hallazgos clinicodermoscópicos.

Los 7 pacientes presentaron «pelos en coma» en la placa pseudoalópéica entremezclados con descamación blanquecina fina (figs. 1 y 2). El estudio micológico corroboró el diagnóstico de *tinea capitis* en todos los casos, y se encontró parasitación endotrix en 5 de los pacientes (71%) y parasitación mixta en 2 de los pacientes (29%). Se logró el aislamiento del agente en 4 de los pacientes (68%): *Microsporum canis* en 2 pacientes y *Trichophyton tonsurans* en otros 2 pacientes (tabla 1).

La dermoscopia es una técnica no invasiva que se realiza in vivo, y que tiene su principal aplicación en la valoración de las lesiones pigmentadas de la piel. Se la ha descrito como auxiliar diagnóstico en varias enfermedades de la piel cabelluda, como son la alopecia areata («pelos en forma de signo de exclamación», «pelos cadavéricos» y «puntos amarillos») (fig. 3) y la tricotilomanía («líneas rojas arborizantes» que representan los plexos subpapilares)³. En *tinea capitis* la presencia de «pelos en coma» es el resultado de la rotura y debilitamiento del tallo piloso que se encuentra parasitado por el dermatofito⁴.

En nuestro estudio, al igual que en el de Slowinska et al⁴, observamos la presencia de «pelos en coma» en todos los pacientes, lo que indica que este hallazgo dermoscópico es un marcador para *tinea capitis*. No se encontró ninguna diferencia dermoscópica entre aquellos casos donde se aisló *M. canis* o aquellos con *T. tonsurans*, así como en los pacientes con parasitación endotrix o mixta.

Podemos concluir que la dermoscopia es un método eficaz en el diagnóstico de *tinea capitis* por ser un método rápido y barato, que debe considerarse como parte integral del abordaje diagnóstico de esta entidad. En caso de no contar con un laboratorio de micología, los hallazgos dermoscópicos y la clínica en los

pacientes con sospecha de padecer *tinea capitis* nos dan la pauta para iniciar el tratamiento. Sería importante realizar estudios con un mayor número de casos para corroborar estos hallazgos.

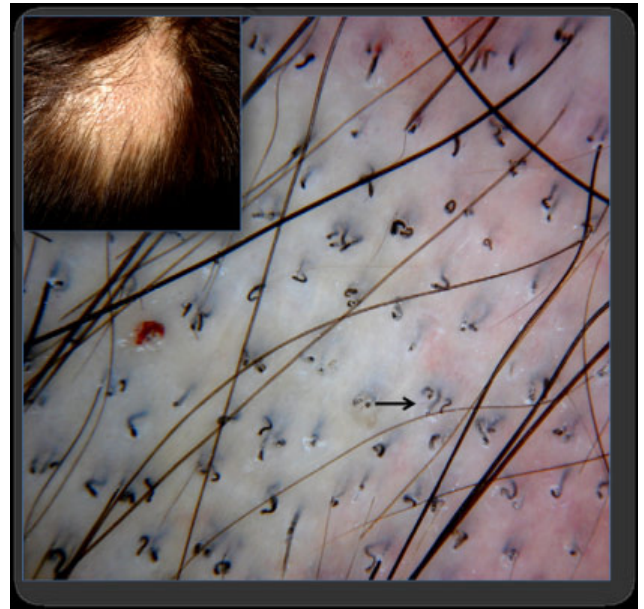


Figura 1. Dermoscopia en *tinea capitis* con presencia de «pelos en forma de coma» (flecha negra).




Figura 2. Dermoscopia en *tinea capitis* con presencia de «pelos en forma de coma» (flecha roja).

Tabla 1
Hallazgos clinicomicológicos en pacientes con *tinea capitis* variedad seca

Pacientes con <i>Tinea capitis</i>	Evolución	Observación microscópica	Cultivo
1. Niño de 8 años	1 mes	Parasitación mixta	<i>Microsporum canis</i>
2. Niña de 11 años	2 semanas	Parasitación endotrix	-
3. Niña de 4 años	2 meses	Parasitación mixta	-
4. Niño de 7 años	1 mes	Parasitación endotrix	<i>M. canis</i>
5. Niño de 3 años	1 año	Parasitación endotrix	<i>Trichophyton tonsurans</i>
6. Niño de 5 meses	1 mes	Parasitación endotrix	-
7. Niño de 7 años	Desconocido	Parasitación endotrix	<i>T. tonsurans</i>

Fuente; archivos de micología del Centro de Referencia en Micología (CEREMI) (Instituto Dermatológico de Jalisco).

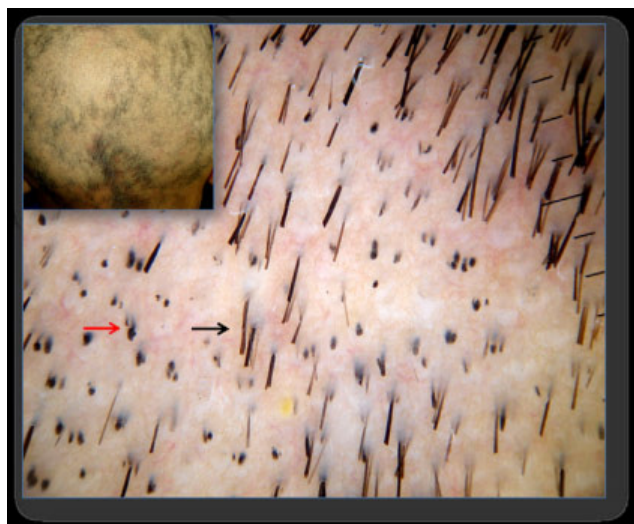


Figura 3. Dermoscopia en alopecia areata con presencia de «pelos en forma de signo de exclamación» (flecha negra) y «pelos cadavéricos» (flecha roja).

Bibliografía

1. Arenas R. Dermatofitosis en México. Rev Iberoam Micol. 2002;19:63-7.
2. Bonifaz A. Dermatofitosis. En: Micología Médica Básica, 3 ed. México DF: Mc Graw Hill Interamericana; 2010. p. 59-99.
3. Ross E, Vincenzi C, Tosti A. Videodermoscopy in the evaluation of hair and scalp disorders. J Am Acad Dermatol. 2006;55:799-806.
4. Slowinska M, Rudnicka L, Schwartz R, Kowalska-Oledzka E, Rakowska A, Sicińska J, et al. Comma hairs: A dermatoscopic marker for Tinea capitis. A rapid diagnostic method. J Am Acad Dermatol. 2008;59(Supl):S77-9.

Ana Beatriz Crocker Sandoval *, José Alfredo Soto Ortiz,
Jorge Mayorga Rodríguez, Alejandro García Vargas y Delfina
Guadalupe Villanueva Quintero

Instituto Dermatológico de Jalisco "Dr. José Barba Rubio", Centro de
Referencia en Micología Médica, CEREMI, Guadalajara, México

*Autor para correspondencia.
Correo electrónico: anacrocker@hotmail.com
(A.B. Crocker Sandoval).

doi:10.1016/j.riam.2010.02.003

Burden of onychomycosis in rural India: Clinical and mycological assessment of the disease severity using Naildex score

Onychomycosis en la India rural: evaluación clínica y micológica de la enfermedad mediante el sistema de puntuación Naildex

Sr. Director:

Onychomycosis denotes fungal infection of the nail characterized by thickening, splitting, roughening and discoloration of nail and accessory structures due to dermatophytes, non-dermatophyte moulds and few yeast genera.² Onychomycosis can have a lasting adverse impact on patient's daily life, social functioning, physical and mental health; items collectively termed as "Quality of Life".⁵ The predisposing factors range from advancing age, trauma, geo-climatic conditions, occupation, social class, immune status of the host and associated superficial mycoses like tinea pedis.^{1,3} Naildex score first applied by Warshaw et al.⁶ was used in this study to understand the burden of onychomycosis in agricultural workers in a rural community setting, and to assess the disease severity.

The study was conducted during October 2007 to October 2008 including three coastal villages in Karnataka, Southern India. 42 patients with clinical features of onychomycosis were screened for the disease. The nail and adjacent area was cleaned with 70% alcohol before collection with a nail clipper and tweezers onto pre-sterilized black kraft paper and portioned for KOH-calcofluor microscopy and fungal culture. The nail segments were briskly dipped in methanol to remove any bacterial contaminant and inoculated on Sabouraud dextrose agar with chloramphenicol and cycloheximide and Sabouraud dextrose agar with chloramphenicol and incubated at 28 °C for 3 weeks. Identification of the filamentous/yeast fungi was done based on the macroscopic and microscopic features as per the standard mycological methods. A repeat sample was procured from all those patients who were both microscopy and culture positive case for confirmation of onychomycosis and Naildex score was recorded.

Among the 42 patients screened, 17 were positive by microscopy and culture, and 20 positive by microscopy alone. This included 13 females and 4 males. The results of microscopy and culture positive cases are shown in Table 1. The