

Nota

Rinosinusitis alérgica fúngica causada por *Curvularia* sp.

Verónica C. Alvarez^{a,*}, Liliana Guelfand^a, Juan Carlos Pidone^a, Rolando Soloaga^a, Paula Ontivero^b, Alejandra Margari^c y Gabriela López Daneri^d

^a Sección de Microbiología, Hospital Naval Cirujano Mayor Dr. Pedro Mallo, Buenos Aires, Argentina

^b Servicio de Otorrinolaringología, Hospital Naval Cirujano Mayor Dr. Pedro Mallo, Buenos Aires, Argentina

^c Servicio de Infectología, Hospital Naval Cirujano Mayor Dr. Pedro Mallo, Buenos Aires, Argentina

^d Cátedra de Microbiología de la Facultad de Medicina, Universidad de Buenos Aires, Argentina

INFORMACIÓN DEL ARTÍCULO

Historia del artículo:

Recibido el 20 de abril de 2010

Aceptado el 10 de diciembre de 2010

On-line el 18 de enero de 2011

Palabras clave:

Rinosinusitis crónica
Sinusitis alérgica fúngica
Curvularia

Keywords:

Chronic rhinosinusitis
Allergic fungal sinusitis
Curvularia

R E S U M E N

La rinosinusitis alérgica fúngica es una enfermedad sinusal, benigna, no invasiva, relacionada con una reacción de hipersensibilidad frente a los antígenos fúngicos, que puede causar edema tisular con trastornos inflamatorios crónicos de la mucosa respiratoria. El objetivo de esta presentación fue describir un caso de rinosinusitis alérgica fúngica en un joven de 17 años, inmunocompetente, con antecedentes de rinitis alérgica estacional, pólipos nasales y cirugías previas de mucocele del seno frontal. En la última cirugía se extrae material viscoso, donde se visualizan filamentos tabicados y pigmentados en el examen directo en fresco. Se obtuvo un cultivo correspondiente al género *Curvularia* en agar glucosado de Sabouraud. El paciente fue tratado con anfotericina B e itraconazol con buena tolerancia y evolución clínica.

© 2011 Publicado por Elsevier España, S.L. en nombre de Revista Iberoamericana de Micología.

Allergic fungal rhinosinusitis caused by *Curvularia* sp

A B S T R A C T

Allergic fungal rhinosinusitis is a benign and non-invasive sinusal disease related to a hypersensitivity reaction to fungal antigens. This process can cause tissue edema with chronic inflammatory disturbances of the respiratory mucosa. We present the case of a 17 year-old immunocompetent male, with history of seasonal allergic rhinosinusitis, nasal polyps and previous surgery for mucocele of the frontal sinus. Sticky material was removed in the last surgery that revealed pigmented and septed filaments on direct examination, and yielded *Curvularia* on Sabouraud dextrose agar. After a course of amphotericin B, treatment was switched to itraconazole, with good tolerance and favorable clinical outcome.

© 2011 Published by Elsevier España, S.L. on behalf of Revista Iberoamericana de Micología.

El género *Curvularia* comprende un conjunto de hongos dematiáceos que engloba a más de 35 especies. En su mayoría, son patógenos facultativos de plantas y suelos de áreas tropicales y subtropicales. Junto con otras especies de hongos dematiáceos pertenecientes a los géneros *Bipolaris*, *Alternaria*, *Exserohilum*, así como hongos miceliares de los géneros *Aspergillus* y *Fusarium*, integran el grupo de agentes etiológicos más comunes causantes de rinosinusitis alérgica fúngica (RSAF)^{4,6,8,9,16}.

Caso clínico

Varón de 17 años de edad, con antecedentes de alergias estacionales y cirugías previas, que es internado en diciembre de 2007 en

el Servicio de Neurocirugía/Otorrinolaringología para realizar una cirugía de mucocele del seno frontal. En junio de 2006 se evacuó del seno maxilar derecho (SMD), un material parduzco que rellenaba la cavidad sinusal y que fue remitido para estudio histopatológico y cultivo de gérmenes comunes. Los resultados no fueron concluyentes dado que se informó que el aspecto de la mucosa era compatible con un proceso inflamatorio crónico, y se obtuvo en cultivo un aislamiento de *Staphylococcus* coagulasa negativo. Un año después el paciente fue nuevamente internado con un diagnóstico de sinusitis crónica supurante. La tomografía axial computarizada reveló un velamiento total del SMD con imagen densa con aire en su interior que se prolongaba a partes blandas de la cara, desaparición parcial de la grasa subcutánea y leve engrosamiento de la mucosa del seno maxilar izquierdo (fig. 1). Se tomó una biopsia por punción. El examen histopatológico mostró signos de sinusitis aguda y el cultivo fue nuevamente positivo para *Staphylococcus* coagulasa

* Autor para correspondencia.

Correo electrónico: vcalvarez32@hotmail.com (V.C. Alvarez).

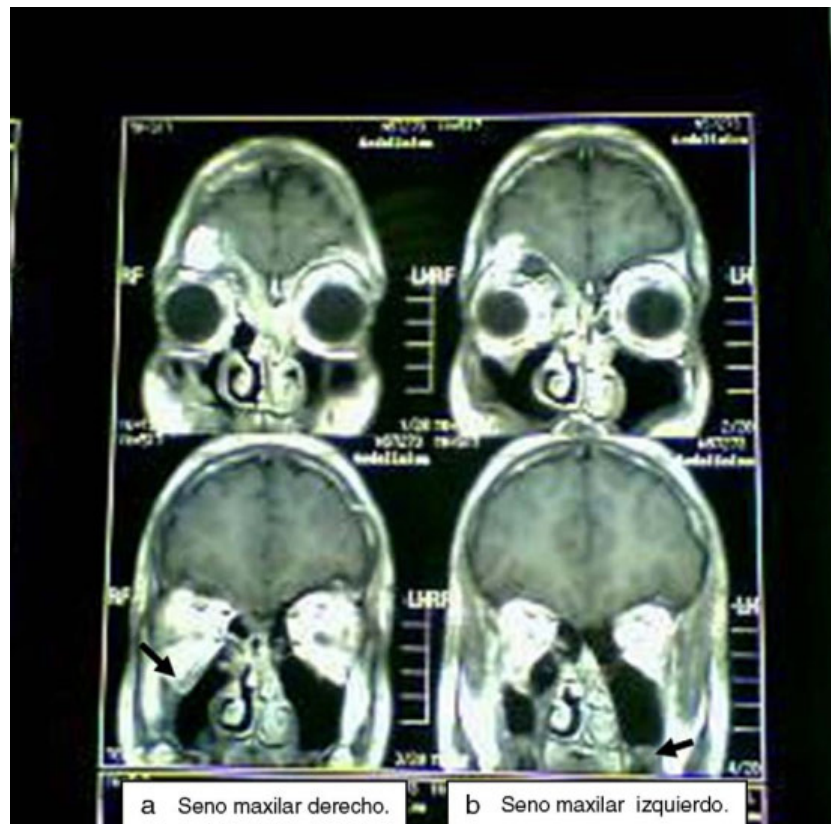


Figura 1. Tomografía axial computarizada en la que se observa: (a) velamiento total del seno maxilar derecho y aire en su interior (flecha); (b) el seno maxilar izquierdo presenta leve engrosamiento mucoso (flecha).

negativo sensible a meticilina. Tres meses después se realizó una nueva cirugía endoscópica por masa ocupante de lesión etmoidal y frontal derecha, con una exéresis de mucocele. Se resecó la mucosa etmoidal con extracción de abundante mucosidad filante, de color marrón. El estudio de este material por anatomía patológica reveló una sinusitis crónica plasmocitaria. En el examen directo con KOH 40% y tinta azul Parker se observaron filamentos fúngicos tabicados y pigmentados. Los cultivos para bacterias fueron negativos, mientras que en agar glucosado de Sabouraudy en agar infusión cerebro corazón, a 28 y a 35 °C, crecieron colonias de un hongo filamentososo.

La macromorfología del hongo en agar glucosado de Sabouraud mostró a los 7 días una colonia de aspecto afelpado con centro algodonoso, de color gris oscuro en el anverso y negro en el reverso. En la micromorfología se observó un micelio tabicado pigmentado con producción de células conidiógenas simpodiales, de las que brotaban conidios pigmentados, ligeramente curvados con tres septos y la célula central más oscura que el resto (fig. 2). Dicho hongo se identificó como perteneciente al género *Curvularia*¹². Aunque no se llegó a la identificación de la especie, el aislamiento fue compatible con *Curvularia lunata*, de acuerdo a las características descritas anteriormente.

El paciente fue tratado inicialmente con anfotericina B desoxicolato 0,3 mg/kg/día durante 10 días y después con itraconazol 200 mg/12 h durante seis meses, con buena tolerancia y evolución.

Tradicionalmente se define como sinusitis crónica a la entidad que cursa con inflamación de la mucosa de los senos paranasales y conductos nasales, sin respuesta favorable al tratamiento más allá de las 12 semanas²³. En la actualidad se denomina a esta infección rinosinusitis crónica (RSC). Existen cuatro signos para su diagnóstico: drenaje anterior o posterior, obstrucción nasal, presión y dolor facial y disminución del sentido del olfato. La inflamación de la mucosa nasal, sumada a dos de estos signos, permite considerar el diagnóstico de RSC^{16,17}. Se distinguen tres síndromes clínicos

según los factores subyacentes presentes: RSAF entre el 8-12%, RSC con poliposis nasal en un 20-30% y sin poliposis nasal en el 60-65% de los casos^{1,4,17}.

Los primeros reportes clínicos de RSC datan de la década de 1970 y principios de la de 1980. En 1978 Young et al²⁴ documentaron el caso de un nadador de 15 años con poliposis nasal, sinusitis de los senos etmoidal y maxilar y proptosis de ojo izquierdo debido a la propagación del hongo desde el seno a la órbita. En 1983, Katzenshtein et al⁹ describieron la presencia de pólipos nasales junto con asma y una secreción localizada en los senos afectados. Se cree que el hongo al ser inhalado ocasiona un cambio antigénico inicial en la superficie de la mucosa nasal y, si éste permanece en la cavidad, se desencadenan reacciones alérgicas de tipo I (mediada por

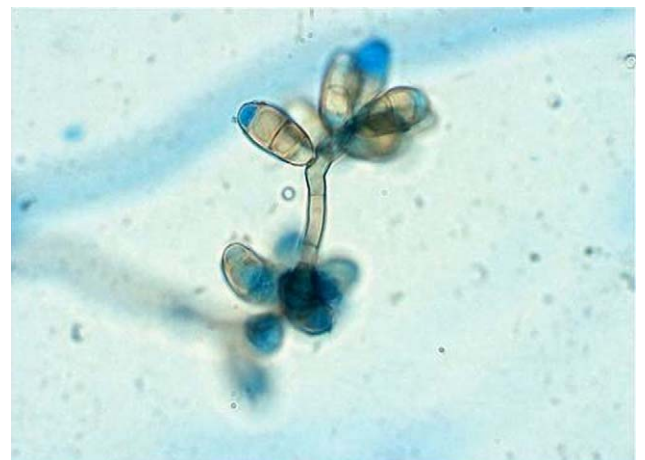

Figura 2. Conidióforo y conidios de *Curvularia* sp. (x400).

IgE) y de tipo III (mediada por complejos inmunes). Esto llevaría al edema tisular con trastornos inflamatorios crónicos de la mucosa respiratoria, con infiltración de eosinófilos, linfocitos y cristales de Charcot-Leyden^{5,6,13,14,17}. Dicho proceso favorece la formación de un material viscoso, denominado mucina alérgica, que rellena los senos comprometidos, impidiendo el drenaje natural e iniciando la autopropagación del proceso inflamatorio^{2,11}. Su acumulación y el crecimiento de pólipos produce cavidades (mucocele) que pueden provocar la deformación y erosión ósea.

Los agentes etiológicos más frecuentes descritos en la bibliografía para RSAF son *Curvularia lunata*, *Bipolaris spicifera* y diferentes especies de *Aspergillus*^{8,20,22}.

El tratamiento de los pacientes con esta patología contempla la combinación de cirugía y el uso de medicamentos debido a la alta tasa de recurrencia, entre el 10 y el 100%⁷. El abordaje por vía endoscópica permite la remoción de la masa fúngica y restauración de la ventilación natural de la cavidad sinusal^{1,6,8}. En el postoperatorio se incluye la utilización de glucocorticoides orales, que reducen el edema de la mucosa y la tasa de recurrencia^{15,20,21}. Algunos autores han sugerido el agregado de terapias con antifúngicos tópicos^{3,19}, pero no ha sido demostrada su efectividad. El uso de antifúngicos por vía sistémica es controvertido, aunque existen publicaciones que sugieren que su asociación contribuiría a disminuir la recurrencia^{10,18,21}. La confirmación diagnóstica se realiza mediante la visualización de hifas y el aislamiento del hongo de la muestra obtenida en la cirugía.

El caso clínico presentado se trató de una RSAF en un joven sano, sin inmunodeficiencia alguna, cuya historia previa de poliposis nasal y rinitis estacional favoreció el desarrollo de esta patología por el confinamiento del hongo en sus senos frontal y etmoidal. Al diagnóstico de certeza se llegó al incluir el estudio micológico del material extraído en su última cirugía, observándose en el examen directo las hifas y desarrollo en el cultivo de un hongo compatible con *Curvularia sp.*

Conflicto de intereses

Los autores declaran no tener ningún conflicto de intereses.

Agradecimientos

A la sra. Mónica Conti (técnica de la Sección de Microbiología del laboratorio del Hospital Naval), por la preparación de los medios de cultivo, y al Dr. Christian Biscayart (Servicio de Infectología del mismo hospital), por su aporte clínico y la traducción al inglés del resumen.

Bibliografía

- Allobid I, Bernal M, Menéndez LM, Alós L, Benítez P, Cardesa A, et al. Cirugía endoscópica nasosinusal en la sinusitis alérgica fúngica. Nuestra experiencia. Acta Otorrinolaringol Esp. 2002;53:393-7.
- Bent JP, Kuhn FA. Diagnosis of allergic fungal sinusitis. Otolaryngo Head Neck Surg. 1994;111:580-8.
- Bent JP, Kuhn FA. Antifungal activity against allergic fungal sinusitis organisms. Laryngoscope. 1996;106:1331-4.
- Berg D, Garcia JA, Schell WA, Perfect JR, Murray JC. Cutaneous infection caused by *Curvularia pallescens*: case report review of spectrum of diseases. J Am Acad Dermatol. 1995;32:375-8.
- De Shazo RD, Chapin K, Swain RE. Fungal sinusitis. N Engl J Med. 1997;337:254-8.
- De Shazo RD, Swain RE. Diagnostic criteria for allergic fungal sinusitis. J Allergy Clin Immunol. 1995;96:24-35.
- Fonseca AX, Fernández F. Rinosinusitis fúngica alérgica: Revisión. Rev Otorrinolaringol Cir Cabeza Cuello. 2005;65:45-54.
- Gandur AF, Casado HS. Sinusitis alérgica micótica. Arch Alergia Inmunol Clin. 2008;39:15-21.
- Katzenstein AL, Sale SR, Greenberger PA. Allergic *Aspergillus* sinusitis: a newly recognized form of sinusitis. J Allergy Clin Immunol. 1983;72:89-93.
- Kuhn FA, Javer AR. Allergic fungal rhinosinusitis: perioperative management, prevention of recurrence, and role of steroids and antifungal agents. Otolaryngol Clin North Am. 2000;33:419-32.
- Kuhn FA, Swain RD. Allergic fungal sinusitis diagnosis and treatment. Curr Opin Otolaryngol Head Neck Surg. 2003;11:1-5.
- Larone D. Medically important fungi: a guide to identification. 3rd ed. Washington DC: ASM Press Ed; 1995.
- Manning SC, Further HM. Evidence for allergic pathophysiology in allergic fungal sinusitis. Laryngoscope. 1998;108:1485-96.
- Manning SC, Mabry RL, Schaefer SD, Close LG. Evidence of Ig-E-mediated-hypersensitivity in allergic fungal sinusitis. Laryngoscope. 1993;103:717-21.
- Mubasher I, Akbar A, Anwar S, Maisam AO, Shabbir A, Moghira I. Management of allergic fungal sinusitis with postoperative oral and nasal steroids: A controlled study. Ear Nose Throat J. 2009;88:E08.
- Navarro ChJA, Romero PG. Hallazgos tomográficos de sinusitis alérgica micótica en pacientes con sinusitis crónica resistente al tratamiento. An Orl Mex. 2008;53:43-9.
- Ponikau JV, Sherris DA, Kern EB, Homburger HA, Frigas E, Gaffey TA, et al. The diagnosis and incidence of allergic fungal sinusitis. Mayo Clin Proc. 1999;74:877-84.
- Rains III BM, Mineck CW. Treatment of allergic fungal rhinosinusitis with high-dose itraconazol. Am J Rhinol. 2003;17:1-8.
- Ricchetti A, Landis BN, Maffioli A, Giger R, Zeng C, Lacroix JS. Effect of antifungal nasal lavage with amphotericin B on nasal polyposis. J Laryngol Otol. 2002;116:261-3.
- Schubert MS, Goetz DW. Evaluation and treatment of allergic fungal sinusitis. II. Treatment and follow-up. J Allergy Clin Immunol. 1998;102:395-402.
- Schubert MS. Allergic fungal sinusitis: Pathogenesis and management strategies. Drugs. 2004;64:363-74.
- Schubert MS. Allergic fungal sinusitis: pathophysiology, diagnosis and management. Med Mycol. 2009;S1-7.
- Waitzman AA, Birt BD. Fungal sinusitis. J Otolaryngol. 1994;23:244.
- Young CN, Swart JG, Ackermann D, Davidge-Pitts D. Nasal obstruction and bone erosion caused by *Drechslera hawaiiensis*. J Laryngol Otol. 1978;92:137-43.