

Nota

Terapia fotodinámica aplicada al tratamiento de las onicomicosis. Presentación de un caso y revisión de la literatura

Carmen Aspiroz^{a,*}, Blanca Fortuño Cebamanos^a, Antonio Rezusta^b, Pablo Paz-Cristóbal^c,
Fernando Domínguez-Luzón^d, Josepa Gené Díaz^e e Yolanda Gilaberte^f

^a Unidad de Microbiología, Hospital Royo Villanova, Zaragoza, España

^b Servicio de Microbiología, Hospital Miguel Servet, Zaragoza, España

^c Instituto Aragonés de Ciencias de la Salud (IACS), España

^d Centro de Salud Arrabal, Zaragoza, España

^e Unitat de Microbiologia, Facultat de Medicina i Ciències de la Salut, Universitat Rovira i Virgili, Reus, Tarragona, España

^f Servicio de Dermatología, Hospital San Jorge, Huesca, España

INFORMACIÓN DEL ARTÍCULO

Historia del artículo:

Recibido el 11 de noviembre de 2010

Aceptado el 3 de marzo de 2011

On-line el 5 de abril de 2011

Palabras clave:

Onicomicosis

Uña de la mano

Terapia fotodinámica

No dermatofitos

Mohos

Acremonium

Acremonium sclerotigenum

R E S U M E N

Antecedentes: Las onicomicosis constituyen una de las infecciones micóticas más prevalentes en la población y con una mayor tasa de fracasos terapéuticos. La terapia fotodinámica (TFD) está basada en el uso de sustancias fotosensibilizantes que, activadas con una luz de adecuada longitud de onda y en presencia de oxígeno, generan especies reactivas del oxígeno que ocasionan la muerte celular. En la actualidad se utiliza con éxito en el tratamiento del cáncer cutáneo no-melanocitario y se está experimentando en otras aplicaciones, como las infecciones superficiales.

Objetivos: Conocer la efectividad de la TFD con metil-aminolevulinato (MAL) en un caso de onicomicosis por mohos.

Métodos: Una mujer de 75 años de edad presentaba una onicomicosis por *Acremonium sclerotigenum* en el 5.º dedo de la mano. Fue tratada con 3 sesiones de TFD con MAL y lámpara de diodo de 630 nm (Atkilite®) (37 J/cm²) separadas por 15 días.

Resultados: La paciente alcanzó la cura micológica y clínica permaneciendo asintomática tras 12 meses de seguimiento.

Conclusiones: Este caso ilustra la posible utilidad de la TFD-MAL en onicomicosis. Su efectividad, carencia de efectos adversos y satisfacción por parte de médicos y pacientes hace pensar en un futuro prometedor de esta terapéutica en el manejo de las infecciones fúngicas superficiales como las onicomicosis.

© 2010 Revista Iberoamericana de Micología. Publicado por Elsevier España, S.L. Todos los derechos reservados.

Photodynamic therapy for onychomycosis. Case report and review of the literature

A B S T R A C T

Background: Onychomycosis is one of the most prevalent fungal infections in the population with a higher rate of treatment failures. Photodynamic therapy (PDT) is based on the use of photosensitizers with light of an accurate wavelength, and in the presence of oxygen, reactive oxygen species are produced which induce cell death. PDT is widely used to treat non-melanoma skin cancer, and other indications are being investigated, especially in superficial infections.

Aims: To determine the effectiveness of PDT in a case of onychomycosis caused by moulds.

Methods: A 75-year-old woman was diagnosed with onychomycosis caused by *Acremonium sclerotigenum* in the 5th finger. She was treated with 3 sessions of PDT with methyl-aminolevulinato (MAL) separated by 15 days.

Keywords:

Onychomycosis

Finger nail

Photodynamic therapy

Non-dermatophytes

Molds

Acremonium

Acremonium sclerotigenum

* Autor para correspondencia.

Correo electrónico: carmenaspiroz@gmail.com (C. Aspiroz).

Results: The patient achieved mycological and clinical cure and remains asymptomatic after 12 months of follow up.

Conclusions: This case illustrates the potential usefulness of MAL-PDT for onychomycosis. Its effectiveness, lack of adverse effects and satisfaction on the part of physicians and patients, suggest a promising future for this therapy in the management of superficial fungal infections, such as onychomycosis.

© 2010 Revista Iberoamericana de Micología. Published by Elsevier España, S.L. All rights reserved.

Introducción

La onicomicosis es una infección por hongos de las uñas de los pies o de las manos. El agente que con mayor frecuencia produce infección de las uñas en nuestro medio es *Trichophyton rubrum*, que también es el agente más frecuente en el mundo, siendo el segundo *Trichophyton mentagrophytes* var. *interdigitale*¹.

Respecto al tratamiento de las onicomicosis, a pesar de la mejoría que aportan los nuevos antifúngicos, tanto la falta de respuesta al tratamiento como las recidivas son frecuentes.

La terapia fotodinámica (TFD) está basada en el uso de sustancias fotosensibilizantes, que se van a localizar de forma más o menos selectiva en las células tumorales o los microorganismos, de forma que al ser activadas con una luz de adecuada longitud de onda y en presencia de oxígeno producen la muerte de las células, ya sea por necrosis o apoptosis, respetando los tejidos sanos circundantes². Su mecanismo de acción se basa en la producción de especies reactivas del oxígeno, principalmente oxígeno singlete, que al combinarse con las distintas estructuras celulares inducen su muerte. Además, su acción sobre la vascularización, especialmente la de aquellos fotosensibilizantes que se administran intravascularmente, así como la reacción inflamatoria generada durante el tratamiento, potencian la acción destructora celular. En dermatología, la TFD con metilaminolevulinato (MAL) se encuentra autorizada para el tratamiento del cáncer cutáneo no melanocitario, queratosis actínicas, enfermedad de Bowen y carcinoma basocelular superficial y nodular, con una alta efectividad y excelentes resultados cosméticos. El MAL es un ester metilado del ácido 5-aminolevulínico (ALA), precursor de la vía de las porfirinas, mucho más lipófilo que éste³. Cuando se aplica tópicamente es transformado intracelularmente, a través de dicha vía, al fotosensibilizante activo, la protoporfirina IX (PpIX), la cual se acumula preferentemente dentro de la mitocondria⁴. Tanto el ALA como el MAL tienen las ventajas de que son efectivos aplicados de forma tópica y que tras 24 horas el fotosensibilizante ha sido totalmente eliminado de los tejidos². En la práctica clínica, se utiliza la crema de MAL al 16% (Metvix®) y una lámpara de diodos (LED) con una longitud de onda de 630 ± 10 nm (Aktilite®) para activarla.

El uso de la TFD para el tratamiento de infecciones localizadas representa un campo emergente de investigación⁴ que explora las ventajas de este tipo de tratamiento frente a los tratamientos antimicrobianos tradicionales⁵.

Las onicomicosis constituyen una de las infecciones micóticas con mayor prevalencia en la población⁶ y con una mayor tasa de fracasos terapéuticos^{7,8}. Por el momento, la experiencia sobre el uso de la TFD en las onicomicosis es escasa y, aunque se han publicado algunos trabajos, no se han realizado ensayos clínicos: los casos publicados son micosis en las uñas de los pies⁹⁻¹².

Pacientes y método

En esta ocasión presentamos una onicomicosis por *Acremonium* sp. en la 5.^a uña de la mano, en una mujer de 75 años de edad (fig. 1A). Esta misma uña había sufrido años antes una infección presumiblemente fúngica (sin confirmación microbiológica) que, según relató la paciente, precisó meses de terapia antifúngica oral y tópica para su curación. Tomamos mediante raspado una

muestra para estudio microbiológico, en cuya visión directa (tanto con blanco de calcoflúor como tras digestión con KOH al 40% y posterior observación) se evidenció una gran cantidad de hifas. En el cultivo (agar Sabouraud dextrosa cloranfenicol, Oxoid) creció abundantemente *Acremonium* spp. sin aislarse dermatofitos. El mismo resultado se repitió en dos muestras obtenidas con una separación de 15 días.

La paciente mostró su preocupación por tener que seguir una terapia que recordaba larga y tediosa. Este hecho, junto a los pobres resultados de los tratamientos antifúngicos convencionales en las onicomicosis causadas por *Acremonium*¹³ nos llevó a realizar la TFD con MAL tras obtener el correspondiente consentimiento informado de la paciente. En este caso variamos ligeramente el protocolo que habitualmente utilizamos (tabla 1)³, no aplicando urea al 40% previa a la TFD por tratarse de la uña del 5° dedo de la mano, más delgada que el resto.

Resultados

Se realizaron 3 tratamientos fotodinámicos, separados por 2 semanas, con toma microbiológica para visión directa y cultivo antes del segundo y tercer tratamientos. La visión directa resultó ya negativa tras la primera sesión, y el cultivo se mantuvo positivo (escasas colonias de *Acremonium* sp.) solamente tras la primera sesión, negativizándose en las posteriores. El hongo aislado se remitió para identificación de especie; las características morfológicas permitieron identificarlo como *Acremonium sclerotigenum* (perteneciente al complejo *Acremonium egyptiacum-sclerotigenum*)¹⁴.

Se evaluó clínica y microbiológicamente a los 3, 6, 9 y 12 meses del inicio del tratamiento, obteniéndose la curación clínica y microbiológica (fig. 1B).

Discusión

En nuestra experiencia, la TFD con MAL es efectiva en el tratamiento de la onicomicosis causada por *A. sclerotigenum*. Los hongos miceliales no dermatofitos representan un grupo de agentes etiológicos de onicomicosis infrecuente, aunque según los distin-

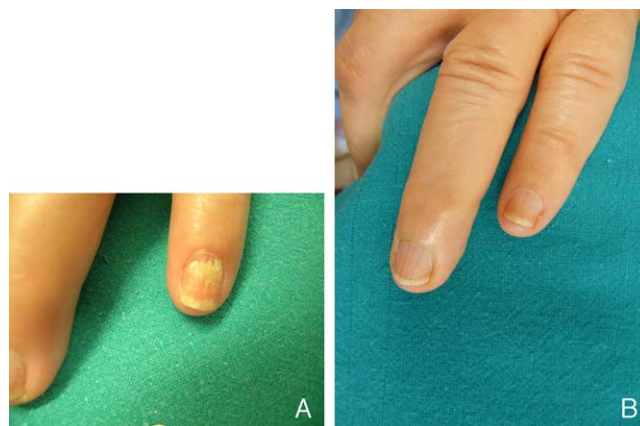


Figura 1. A. Onicomicosis por *Acremonium* sp. B. Curación clínica y microbiológica.

Tabla 1

Protocolo de terapia fotodinámica con metilaminolevulinato modificado

1. Limpiar con alcohol la lámina ungueal y la piel de alrededor
2. Aplicar la crema Metvix® en la uña y en la piel de alrededor (ayudarse de un depresor para su aplicación, poner la crema con 1 mm de espesor)
3. Se cubrirá todo con apósito plástico adhesivo de Tegaderm®, encima papel de aluminio y por último un apósito encima (para que no le dé la luz)
4. Incubar la crema entre 3 y 5 horas
5. Iluminar con LED 635 nm (Aktelite®) a 37 J/cm² durante 8 minutos
6. Proteger de la luz la uña tratada

tos autores varía su proporción, que oscila entre el 1,5 y el 30% del total de onicomiosis^{13,15,16}. Dentro de ellos, los agentes más relevantes en nuestro entorno son *Aspergillus*, *Fusarium*, *Scopulariopsis brevicaulis* y *Acremonium*¹⁵. El manejo terapéutico de estos hongos es insatisfactorio, y mucho más difícil que el de la *tinea unguium*, causada por hongos dermatofitos^{15,16}, lo cual es concordante con las elevadas CMI *in vitro* de estos mohos cuando se comparan con los dermatofitos¹⁷.

El uso de la TFD para el tratamiento de infecciones localizadas representa un campo emergente de investigación. Así, diversos artículos, tanto referentes a experiencias realizadas *in vitro* como *in vivo*, avalan su utilidad en el tratamiento de las infecciones producidas por bacterias, hongos, virus y parásitos, lo que se ha denominado quimioterapia fotodinámica antimicrobiana (photodynamic antimicrobial chemotherapy o PACT)^{4,5}. Este tipo de terapia ofrece una serie de ventajas frente a los tratamientos antimicrobianos tradicionales: 1) amplio espectro de acción, ya que un mismo fotosensibilizante puede actuar frente a bacterias, hongos, virus y parásitos; 2) eficacia independiente del patrón de resistencia antimicrobiana; 3) posibilidad de desarrollar protocolos de TFD que permitan una amplia reducción de la población patógena con un daño muy limitado al tejido huésped; 4) la inactivación de los microorganismos fotosensibilizados es un proceso multi-diana, siendo improbable la selección de cepas fotorresistentes (un fenómeno por ahora no descrito), y que esta técnica puede aplicarse independiente del patrón de resistencia antimicrobiana; 5) disponibilidad de formulaciones que permiten una liberación específica del fotosensibilizante al área infectada; 6) uso de fuentes de luz de bajo coste para la activación del agente fotosensibilizante, y 7) compatibilidad con cualquiera de los tratamientos antibióticos o antimicóticos que se utilizan en la actualidad.

Las ventajas de la TFD con MAL en el tratamiento de la onicomiosis son la ausencia de efectos adversos e interacciones, la comodidad del tratamiento para el paciente (3 días de tratamiento) y constituir una terapia local. Aunque la TFD no tiene en la actualidad ninguna indicación clínica antimicrobiana aprobada y su aplicación es anecdótica, en lo referente a las infecciones fúngicas, encontramos series de casos de tiñas de piel lampiña^{18,19} y candidiasis²⁰ con resultados variables. Las onicomiosis parecen constituir una patología susceptible de ser tratada mediante TFD, ya que se trata de una infección localizada para la cual los tratamientos existentes tienen una efectividad limitada. En los últimos años se han publicado algunos casos clínicos utilizando la TFD con ALA, o su derivado MAL, en el tratamiento de la tiña de la uña con protocolos y resultados dispares^{9,11,12}. En general puede deducirse de los casos publicados que la respuesta es variable, pero la recaída es frecuente (más de 2 tercios de los pacientes recaen en los casos de onicomiosis por *T. rubrum* en uñas de pies e intertrigo [*tinea pedis*])¹⁰. Nuestro grupo ha ensayado en los últimos años la TFD con MAL en onicomiosis de años de evolución, resistentes a todos los tratamientos antifúngicos, con buenos resultados –especialmente en las onicomiosis por mohos en uñas de manos– y sin efectos adversos relevantes³.

En conclusión, este caso ilustra la utilidad de la TFD-MAL en las onicomiosis, en este caso producidas por hongos no dermatofitos.

Su efectividad, carencia de efectos adversos y satisfacción por parte de médicos y pacientes, nos hace pensar en un futuro prometedor de esta terapia en el manejo de las onicomiosis.

Conflicto de intereses

Los autores declaran no tener ningún conflicto de intereses.

Bibliografía

1. Baudraz-Rosset F, Ruffieux C, Lurati M, Bontems O, Monod M. Onychomycosis insensitive to systemic terbinafine and azole treatments reveals non-dermatophyte moulds as infectious agents. *Dermatology*. 2010;220:164–8.
2. Calzavara-Pinton P, Venturini M, Sala R. A comprehensive overview of photodynamic therapy in the treatment of superficial fungal infections of the skin. *J Photochem Photobiol B*. 2005;78:1–6.
3. Cassidy C, Tunney M, McCarron P, Donnelly R. Drug delivery strategies for photodynamic antimicrobial chemotherapy: from benchtop to clinical practice. *J Photochem Photobiol B*. 2009;95:71–80.
4. Elewski BE. A full "cure" for onychomycosis is not always possible. *Arch Dermatol*. 1999;135:852–3.
5. Epstein E. How often does oral treatment of toenail onychomycosis produce a disease-free nail? An analysis of published data. *Arch Dermatol*. 1998;134:1551–4.
6. Gilaberte Y, Aspiroz C, Martes P, Alcalde V, Espinel-Ingróff A, Rezusta A. Successful treatment of refractory fingernail onychomycosis caused by non-dermatophyte molds with methylaminolevulinato photodynamic therapy. *J Am Acad Dermatol*. En prensa 2011.
7. Gilaberte Y, Serra-Guillén C, delasHeras M, Ruiz-Rodríguez R, Fernández-Lorente M, Benvenuto-Andrade C, et al. Terapia fotodinámica en Dermatología. *Actas Dermosifiliogr*. 2006;97:83–102.
8. Gupta AK, Kohli Y. In vitro susceptibility testing of ciclopirox, terbinafine, ketoconazole and itraconazole against dermatophytes and nondermatophytes, and in vitro evaluation of combination antifungal activity. *Br J Dermatol*. 2003;149:296–305.
9. Hay R. Literature review. Onychomycosis. *J Eur Acad Dermatol Venereol*. 2005;19(1 Suppl):1–7.
10. Jori G, Fabris C, Soncin M, Ferro S, Coppellotti O, Dei D, et al. Photodynamic therapy in the treatment of microbial infections: basic principles and perspective applications. *Lasers Surg Med*. 2006;38:468–81.
11. Midgley G, Moore MK. Onychomycosis. *Rev Iberoam Micol*. 1998;15:113–7.
12. Del Palacio A, Pazos C, Cuetara S. Onicomiosis por hongos no dermatofitos. *Enferm Infecc Microbiol Clin*. 2001;19:439–42.
13. Perdomo H, Sutton DA, García D, Fothergill AW, Cano J, Gené J, et al. Spectrum of clinically relevant *Acremonium* species in the United States. *J Clin Microbiol*. 2011;49:243–56.
14. Piraccini B, Rech G, Tosti A. Photodynamic therapy of onychomycosis caused by *Trichophyton rubrum*. *J Am Acad Dermatol*. 2008;59(5 Suppl):S75–6.
15. Qiao J, Li R, Ding Y, Fang H. Photodynamic Therapy in the treatment of superficial mycoses: An evidence-based evaluation. *Mycopathologia*. 2010;170:339–43.
16. Sotiriou E, Koussidou-Eremonti T, Chaidemenos G, Apalla Z, Ioannides D. Photodynamic therapy for distal and lateral subungual toenail onychomycosis caused by *Trichophyton rubrum*: Preliminary results of a single-centre open trial. *Acta Derm Venereol*. 2010;90:216–7.
17. Sotiriou E, Koussidou T, Patsatsi A, Apalla Z, Ioannides D. 5-Aminolevulinic acid photodynamic treatment for dermatophytic tinea pedis of interdigital type: a small clinical study. *J Eur Acad Dermatol Venereol*. 2009;23:203–4.
18. Sotiriou E, Panagiotidou D, Ioannides D. 5-Aminolevulinic acid photodynamic therapy treatment for tinea cruris caused by *Trichophyton rubrum*: report of 10 cases. *J Eur Acad Dermatol Venereol*. 2008;22:1398–9.
19. Tosti A, Piraccini BM, Lorenzi S. Onychomycosis caused by nondermatophytic molds: clinical features and response to treatment of 59 cases. *J Am Acad Dermatol*. 2000;42:217–24, 2 Pt 1.
20. Watanabe D, Kawamura C, Masuda Y, Akita Y, Tamada Y, Matsumoto Y. Successful treatment of toenail onychomycosis with photodynamic therapy. *Arch Dermatol*. 2008;144:19–21.