



## *Trichophyton simii* en una colonia de monos "Caí" (*Cebus apella*), en la provincia de Corrientes, Argentina

Silvia Irene Boehringer, María Elena Cicuta, Antonia Santa Cruz, Laura Gómez, Exequiel María Patiño y Juan Toribio Borda

Grupo de Investigaciones Primatológicas (CAPRIM/CONICET y SEGICYT/UNNE), Facultad de Ciencias Veterinarias, Universidad Nacional del Nordeste (FCV/UNNE), Corrientes, Argentina

### Resumen

El propósito del presente trabajo es describir un brote de *Trichophyton simii* en una colonia de primates de la especie *Cebus apella* en la República Argentina. Durante los meses de verano, se observó en varios animales alopecias en la zona dorsal, desde la cabeza a la base de la cola. Pelos y material proveniente de 9 animales fueron sembrados en agar glucosado de Sabouraud con cloranfenicol e incubados a 25°C. De las muestras procesadas se desarrollaron colonias blancas filamentosas. La observación de la micromorfología reveló la presencia de macroconidias que fueron clasificadas como *Trichophyton simii*. A pesar de ser considerada una zoonosis transmisible, no se registraron casos humanos.

### Palabras clave

*Cebus apella*, *Trichophyton simii*, Micosis

## *Trichophyton simii* in a "Caí" monkey (*Cebus apella*) colony in the province of Corrientes, Argentina

### Summary

The objective is to describe an outbreak of *Trichophyton simii* in a *Cebus apella* monkey colony in Argentine.

During Summer, alopecic zones appeared on dorsal regions from head to base of the tail of the animals. The hair and skin of nine animals were streaked onto Sabouraud dextrose with chloramphenicol and incubated at 25°C. By the 10th day, white, filamentous colonies, which turned pale pink, developed from samples of four animals. Microscopical examinations were carried out and, because of colony and macroconidia morphology, were classified as *Trichophyton simii*. Although infection with *T. simii* is considered a zoonosis, we did not find human cases.

### Key words

*Cebus apella*, *Trichophyton simii*, Mycosis

A principios de 1995 y durante los meses de verano, se observaron en varios animales alopecias en la zona dorsal, desde la cabeza a la base de la cola. En algunos casos los pelos se decoloraban, desprendiéndose con facilidad a la tracción suave. El prurito era poco intenso. Uno de los ejemplares presentó engrosamiento de la piel en correspondencia con las lesiones descritas.

Los animales fueron originarios de la Provincia de Misiones (Argentina), de la República del Paraguay y algunos nacidos en cautiverio en el CAPRIM. La población estaba compuesta por animales adultos, machos y hembras cuyos pesos oscilaban entre 2,5 y 5 kg, alojados en grupos reproductivos compuestos por tres hembras y un macho, en jaulas de 15 m<sup>2</sup>, piso de cemento y alambre

tejido. La alimentación consistía en un preparado comercial equilibrado que contenía un 24% de proteína como mínimo, suplementada con frutas de estación y agua *ad libitum*.

Al examen directo de las muestras se observaron cadenas de esporas gruesas, de 4 µm y dispuestas en endoectotrix. El material correspondiente a nueve animales, pelos y raspado de piel, fue sembrado en agar glucosado de Sabouraud con cloranfenicol, a una concentración final de 50 µg/ml, e incubado a 25°C. Para las observaciones microscópicas de las colonias, se utilizó azul de lactofenol.

Luego del diagnóstico, se procedió al tratamiento de los animales con baños de povidona yodada al 5% [1], una vez por semana.

A los 10 días de incubación, cuatro de las muestras procesadas, desarrollaron colonias filamentosas de aspecto aterciopelado y coloración blanca, que luego tomaron una coloración rosa pálido. La observación de la micromorfología de los disgregados de cultivos, revelaron la presencia de macroconidias alargadas rectangulares, de paredes lisas, delgadas y septadas, dispuestas en grupos de dos o tres, formando ocasionalmente un racimo. Las

### Dirección para correspondencia:

Dr. Juan T. Borda  
Medrano 2250 G 2 M 1 Pb 1, Corrientes, CP 3400,  
Argentina.  
Tel/Fax: +54 783 51268  
E-mail: borda@compunort.com.ar

Aceptado para publicación el 24 de septiembre de 1998

microconidias fueron escasas y piriformes. Por las características del cultivo y de las macroconidias, el hongo fue identificado como *Trichophyton simii* (Figura 1). En todos los cultivos se desarrollaron además, hongos ambientales de los géneros *Aspergillus* y *Penicillium*.

Con el tratamiento en los animales afectados, se observó una remisión de los síntomas, cubriéndose las zonas alopecicas en un lapso de 21 días.

*T. simii* es un dermatofito productor de dermatofitosis que se aisló por primera vez en su habitat natural (el suelo) en el pelaje de pequeños animales salvajes de la India [2] y también se encontró parasitando pájaros, perros, monos e inclusive al ser humano [3-5], al que ocasiona lesiones de tipo inflamatorio, secas o supurativas de piel, con poca invasión de pelos [2,3].

Posee una forma sexual denominada *Arthoderma simii*, que sirve como modelo para el estudio de la reproducción sexual de los dermatofitos [2].

El propósito del presente trabajo es describir un brote de dermatofitosis en una colonia de 60 primates de la especie *Cebus apella* (mono café) mantenida en cautiverio externo pertenecientes al Centro Argentino de Primates (CAPRIM/CONICET), ubicado en la localidad de San Cayetano en la provincia de Corrientes, República Argentina.

Badillet señala que el área de extensión de este dermatofito se limita a la India [2], pero recientemente ha sido encontrado en Brasil, Estados Unidos y Japón [3,6,9].

Las dermatofitosis parecen ser más comunes en países o áreas que tienen condiciones climáticas cálidas y húmedas como las que existen en la región nordeste de la República Argentina. Se considera que el lugar de origen de los dermatofitos es el suelo y que un número significa-

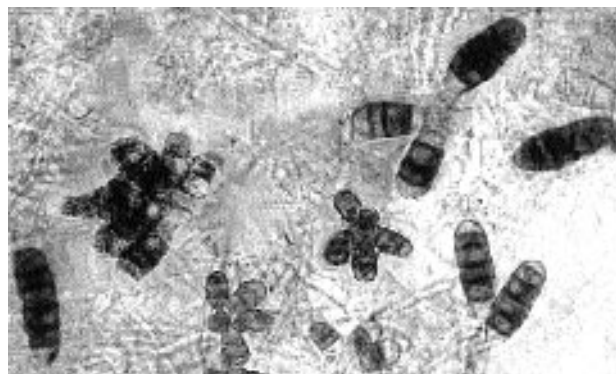


Figura 1. Observación microscópica de *Trichophyton simii*.

tivo de microorganismos ha cambiado su vida saprófita por una parasitaria en la piel animal o humana [10].

*T. simii*, aislado originariamente del suelo, es un hongo que, al igual que otros dermatofitos, no escaparía a la antes citada adaptación biológica, siendo el ser humano un hospedador más, pudiendo contraer la enfermedad a partir de diversas especies animales [2,3]. El tratamiento en los animales afectados hizo remitir los síntomas, cubriéndose las zonas alopecicas en un lapso de 21 días. No se produjeron recidivas en los animales tratados y tampoco se registró el contagio del personal encargado del cuidado de dichos primates.

Nuestro agradecimiento al Dr. Juan Carlos Sampietro del Servicio de Fotografía y Vídeo de la FCV de la UNNE por su colaboración desinteresada en el desarrollo del presente trabajo.

## Bibliografía

1. Fowler ME. Zoo & Wild Animal Medicine. Current Therapy 3. WB Saunders Company, Philadelphia, 1993.
2. Badillet GUY. Dermatophyties et dermatophytes. Atlas clinique et biologique. Paris, Varia, 1991.
3. Van Cutsem J, Rochette F. Mycoses in domestic animals. Jansen Research Foundation, Beerse, 1991.
4. Tewari RP. *Trichophyton simii* infections in chickens, dogs and man in India. Mycopathol Mycol 1969; 39:293-298.
5. Mohapatra LN, Mahan VM. *Trichophyton simii* infection in man and animals. Mycopathol Mycol 1970; 41:357-362.
6. Londero AT, Benevenga JP. *Trichophyton simii*. Its occurrence in Brazil. Rev Inst Med Trop Sao Paulo 1972; 14:381-383.
7. Rippon JW. Forty four years of dermatophytes in a Chicago clinic (1944-1988). Mycopathologia 1992; 119:25-28.
8. Monga DP, Mohapatra LN. A compilation of published reports of mycoses in animals in India. Mycopathologia 1980; 72:3-11.
9. Venugopal PV, Venugopal TV. Tinea capitis in Saudi Arabia. Int J Dermatol 1993; 32:39-40.
10. Jungerman PF, Schwartzman RM. Micología Médica Veterinaria. Mexico DF, Compañía Editorial Continental SA, 1977.