



# *Tinea capitis* en el adulto por *Trichophyton violaceum*. Presentación de un caso

Fernando Javier Allegue Gallego<sup>1</sup>, Ana Isabel Bernal Ruiz<sup>1</sup>, Miguel González Nebreda<sup>2</sup>, José Blasco Melguizo<sup>2</sup>, Ricardo Ruiz Villaverde<sup>2</sup>, Felix Jaime Delgado Ceballos<sup>2</sup> y Vicente Delgado Florencio<sup>2</sup>

<sup>1</sup>Unidad de Dermatología, Hospital "Alto Guadalquivir", Andújar, Jaén; <sup>2</sup>Servicio de Dermatología, Hospital Clínico "San Cecilio" y Facultad de Medicina, Granada, España

## Resumen

De todas las formas clínicas de dermatofitosis, *tinea capitis* no es la más frecuente en la actualidad. Sabouraud, clásicamente, la definió como propia de la infancia y que casi nunca afectaba al adulto. Sin embargo, raramente, encontramos adultos que la padecen. Cuando afecta a estas edades es más frecuente en mujeres mayores de 50 años. Entre las especies aisladas figura *Trichophyton violaceum*. Clínicamente puede confundirse con otras enfermedades. Notificamos este caso por su singularidad y para advertir que el clínico debe pensar en una posible infección fúngica en los casos de adultos con placas descamativas en el cuero cabelludo.

## Palabras clave

*Tinea capitis*, *Trichophyton violaceum*, Adulto

## *Tinea capitis* in adults caused by *Trichophyton violaceum*. One case report

## Summary

Nowadays, *tinea capitis* is not the most frequent clinical presentation of dermatophytoses. Classically, Sabouraud defined this condition as common in childhood and rare in adults. Nevertheless, it is occasionally observed in adults, most frequently in women over 50 years-old. *Trichophyton violaceum* is one of the species isolated. We report this case for its rarity and to advise the clinician that one should consider a possible fungal infection in adults showing desquamating plaques in the scalp.

## Key words

*Tinea capitis*, *Trichophyton violaceum*, Adult

Las dermatofitosis comprenden una gran variedad de cuadros clínicos producidos por un grupo de hongos queratinófilos llamados dermatofitos que se clasifican en tres géneros: *Trichophyton*, *Microsporum* y *Epidermophyton* [1]. Según la procedencia de la queratina que utilizan se dividen en geófilos (del suelo), zoófilos (de los animales) y antropófilos (del hombre) [2]. Esta especificidad determina variaciones en la expresividad clínica de las lesiones que producen, pues la queratinasa de las especies zoófilas produce una intensa reacción inflamatoria y

evolución corta; sin embargo, las especies antropófilas provocan una moderada respuesta inflamatoria y mayor tiempo de evolución [1,3].

El concepto clásico de tiña, definido por Sabouraud, indica que las del cuero cabelludo son afecciones propias de la infancia y que excepcionalmente se presentan en el adulto [4,5]. Cuando se presenta en estas edades es más frecuente en mujeres postmenopáusicas o afectas de disfunciones hormonales gonadales [6]. También se han asociado algunos casos a inmunodeficiencia celular y/o humoral, neoplasias y tratamiento inmunosupresor [7,8].

## CASO CLÍNICO

Mujer de 70 años de edad. Antecedentes clínicos de hipertensión arterial, en tratamiento con hidroclorotiazida desde hace cinco años. No refería antecedente alguno de patología dermatológica. Desde un año antes, comenzó con prurito en cuero cabelludo, descamación ligera y pérdida progresiva de cabello. Fue tratada por su médico de cabecera, con sospecha de dermatitis seborreica, empleando corticoides tópicos. Ante el avance de la caída de cabello y la aparición de lesiones inflamatorias, remitió a la paciente para un estudio de alopecia.

### Dirección para correspondencia:

Dr. Fernando Javier Allegue Gallego  
Hospital "Alto Guadalquivir", Andújar,  
Avda. Blas Infante s/n  
23740 Andujar (Jaén), España  
Tel.: +34 953 021 400 (Unidad de Dermatología)  
+34 646 209 866  
E-mail: fjallegue@meditex.es

Aceptado para publicación el 24 de Abril de 2002

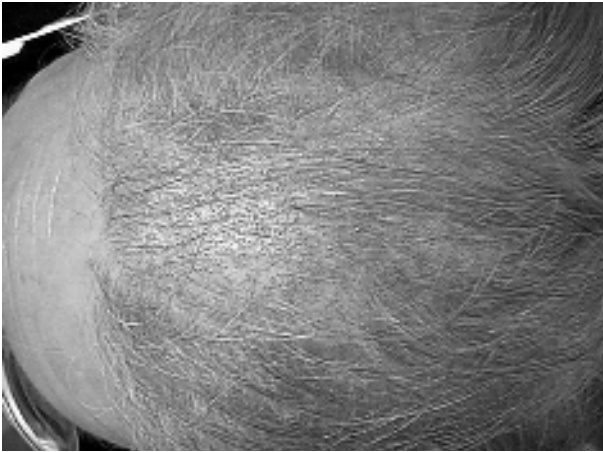

Figura 1. Placa descamativa, con marcada disminución de folículos pilosebáceos, y presencia de pelos cortados al ras, dando imagen de puntos negros.

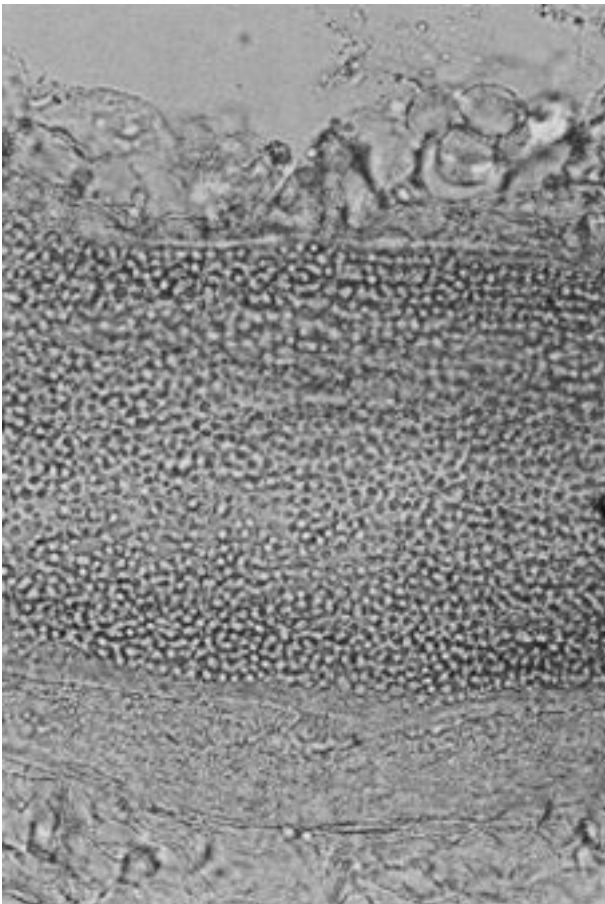


Figura 2. Presencia de hifas y clamidiosporas en el interior de un pelo (Azul de lactofenol x400).

En la consulta de Dermatología apreciamos disminución de la densidad folicular en región fronto-biparietal, que se acompañaba de intensa descamación. Al examen con lupa, se observaban en dicha zona pelos cortados a ras que conferían al cuero cabelludo un aspecto de “puntos negros” (Figura 1). La paciente refería que el prurito se había agravado conforme se intensificaba la caída de cabello. Esta pérdida la vivía con una angustia especial, que le producía gran desánimo. No tenía contacto directo

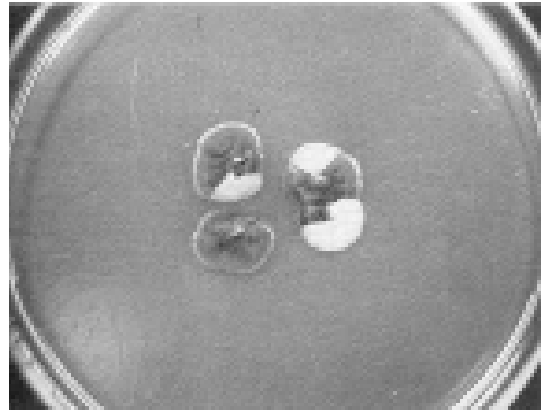


Figura 3. Colonia pequeña, aterciopelada, de color violáceo. (Agar glucosado de Saboraud con cloranfenicol).

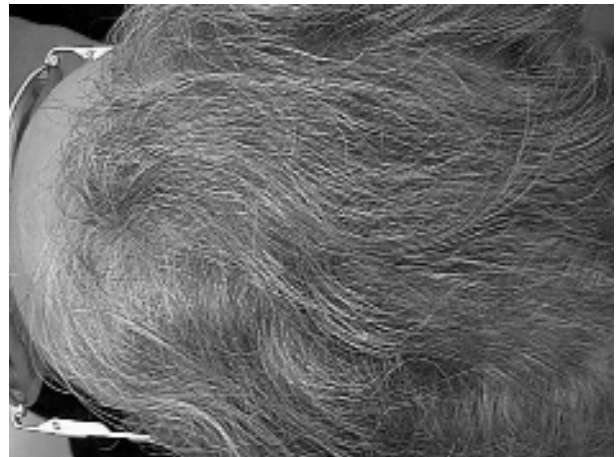


Figura 4. Recuperación del cabello al final del tratamiento.

con animales domésticos y no existían lesiones similares en su entorno familiar. Los exámenes de muestras de los familiares convivientes y de los objetos de aseo personal, fueron negativos.

Ante la sospecha clínica de infección fúngica, se tomó una muestra por raspado de la zona frontal. El examen directo con KOH al 40% fue positivo, observándose parasitismo endotrix megasporado e hifas septadas (Figura 2).

En el cultivo de la muestra en agar glucosado de Saboraud sin actidiona (Biomedics, España) crecieron colonias pequeñas, aterciopeladas y violáceas (Figura 3). El examen microscópico mostró una masa micelial en la que se apreciaban hifas dilatadas y clamidiosporas, sin observarse microconidias, identificándose como *Trichophyton violaceum*.

El tratamiento fue terbinafina 250 mg al día por vía oral, durante 14 semanas, y gel de Fluconazol al 2% como tratamiento tópico, durante el mismo tiempo, ambos bien tolerados. También se realizó tratamiento preventivo de los familiares más cercanos mediante lavados con gel de ketoconazol al 2% durante cuatro semanas. La mejoría clínica fue evidente, cesando la descamación y el prurito, con recuperación notable del cabello en las zonas afectadas (Figura 4).

## DISCUSIÓN

La *tinea capitis* infantil tiene una incidencia en torno al 1% en los países desarrollados [9]. En el caso del adulto la incidencia es aún menor. Revisando la literatura española, consideramos que la incidencia de este proceso, respecto del total de tiñas de cuero cabelludo, podría oscilar entre el 0,31% de Pereiro *et al.* [10] y el 4,37% de Del Palacio *et al.* [11], que corresponden a las series de pacientes más amplias.

Tanto en nuestro medio [4,11], como en la literatura internacional [6,12-15] son las mujeres en edad postmenopáusica las más frecuentemente afectadas. No se sabe con certeza por qué las mujeres en esta edad son más susceptibles [15]. Con menor frecuencia se han asociado algunos casos a inmunodeficiencia, neoplasias y tratamiento inmunosupresor [7,8]. Nuestra paciente no tenía compromiso inmunitario.

Se considera que *Trichophyton tonsurans* es la especie que más frecuentemente produce *tinea capitis* en el adulto [15,16]. Entre las especies que infectan el cuero cabelludo del adulto, *T. violaceum* parece ser la segunda en frecuencia en nuestro medio [4,10,11]. Actualmente, algunos micólogos proponen un nuevo concepto sobre la especie *T. violaceum* Sabouraud apud Bodin, 1902, de la que serían sinonimias *Trichophyton soudanense*, *Trichophyton gourvilii* y *Trichophyton yaoundei* [17].

El diagnóstico diferencial debe comprender: falsa tiña amiantácea, alopecia areata, psoriasis de cuero cabelludo, tricotilomanía [1], lupus eritematoso discoideo, dermatitis seborreica, pseudopelada de Brocq [6], foliculitis bacteriana, *folliculitis decalvans* y celulitis discante [14].

Suelen ser los médicos de cabecera los que afrontan en primer lugar el tratamiento de estos pacientes que, ya de por sí, constituyen un reto para cualquier dermatólogo. Esto ocasiona un diagnóstico más tardío, mayores complicaciones, mayor tiempo de tratamiento y encarecimiento del gasto sanitario. Por ello, estamos de acuerdo con Buckley D *et al.* [14] y Takwale A *et al.* [15] en que debe considerarse *tinea capitis* ante cualquier paciente adulto con descamación en el cuero cabelludo, debiendo remitirse muestras para su estudio en el laboratorio.

En conclusión, *tinea capitis* en el adulto es un proceso infrecuente y existen pocos casos descritos en España. *T. violaceum* podría ser la segunda especie en frecuencia en nuestro medio. No obstante, son necesarios estudios epidemiológicos más amplios sobre este tipo de tiña, tanto en niños como en adultos. Consideramos que cualquier clínico y, en especial, el dermatólogo debe estar alerta ante un posible cuadro de *tinea capitis* en un paciente adulto con placas descamativas en el cuero cabelludo.

## Bibliografía

- Delgado Florencio V. Estrategia en el diagnóstico y tratamiento de las micosis superficiales. Madrid, Aula Médica S.A., 1994.
- Crespo Erchiga V. Dermatomicosis. Diagnóstico de Laboratorio. Madrid, IM&C, 1995.
- Babel DE, Rogers AL, Beneke ES. Dermatophytosis of the scalp: incidence, immune response and epidemiology. *Mycopathologia* 1990; 109: 69-73.
- Crespo Erchiga A, Crespo Erchiga V, Sanz Trelles A, García Fraile E, Pastor Dobado R, Sánchez Fajardo F. *Tinea capitis* en adultos. Aportación de ocho observaciones. *Actas Dermo Sifiliograf* 1988; 79: 705-708.
- Sabouraud R. Les Teignes. Paris, Masson et C<sup>e</sup>, 1910: 254.
- Aste N, Pau M, Biggio P. *Tinea capitis* in adults. *Mycoses* 1996; 39: 299-301.
- Chernov A, Alteras I, Shohat B, Sandbank M, Feuerman EJ. An unusual case report: *tinea capitis*, *verrucae vulgares*, and other infections in a girl with T and B cell disturbances. *Mycopathologia* 1980; 72: 143-145.
- Vena GA, Barile F. Epidermomicosis del cuoio capelluto in adulto con parziale difetto dell'immunità cellulare. *Derm Clin* 1982; 2: 75-77.
- Escutia B, Febrer I, Pemán J, Oliver V, Sánchez-Carazo JL. *Tinea capitis* por *Microsporum audouinii*. *Rev Iberoam Micol* 2001; 18: 88-90.
- Pereiro-Miguens M, Pereiro E, Pereiro M, Pereiro M, Toribio J. Incidencia de los dermatofitos en España desde 1926 a 1994. *Actas Dermo Sifiliograf* 1996; 87: 77-84.
- Del Palacio Hernanz A, González Lastra F, Moreno Palancar P. Estudio de las dermatofitosis en Madrid durante una década (1978-1987). *Rev Iberoam Micol* 1989; 6: 86-101.
- Romano C. *Tinea capitis* in Siena, Italy. An 18-year survey. *Mycoses* 1999; 42: 559-562.
- Elewski BE. *Tinea capitis*: A current perspective. *J Am Acad Dermatol* 2000; 42: 1-20.
- Buckley D, Fuller LC, Higgins E, du Vivier AWP. *Tinea capitis* in adults. *Br Med J* 2000; 320: 1389-1390.
- Takwale A, Agarwal S, Holmes SC, Berth-Jones J. *Tinea capitis* in two elderly women; transmission at the hairdresser. *Br J Dermatol* 2001; 144: 898-900.
- Delgado V. *Tinea capitis* inflamatoria en el adulto por *T. tonsurans*. Laboratorio 1981; 72: 369-372.
- de Hoog GS, Guarro J, Gené J, Figueras MJ. Atlas of clinical fungi, 2<sup>a</sup> ed. Baarn/Reus, Centralbureau voor Schimmelcultures/Universitat Rovira y Virgili, 2000: 992-993.