



Endoftalmitis por *Aspergillus fumigatus* tras desprendimiento de retina

Miguel Fajardo Olivares¹, Bernardo Fernández de Arévalo², Yolanda Marañón Prat³ y Javier Blanco Palenciano¹

¹Sección de Microbiología, ²Servicio de Oftalmología y ³Servicio de Análisis Clínicos, Hospital Universitario Perpetuo Socorro, Badajoz, España

Resumen Se presenta el caso de una infección micótica del ojo derecho en una paciente inmunocompetente intervenida por desprendimiento de retina. Tras la intervención apareció una infección que fue tratada empíricamente con antibióticos y corticoides. Se produjo un nuevo desprendimiento de retina y, además, desprendimiento de coroides. La infección evolucionó a endoftalmitis, por lo que se envió una muestra al laboratorio de microbiología, donde se aisló *Aspergillus fumigatus*. A pesar del tratamiento con anfotericina B liposomal intravenosa e intravítrea, el ojo evolucionó a tisis, por lo que se procedió a su enucleación.

Palabras clave *Aspergillus fumigatus*, Endoftalmitis, Miosis ocular

Endophthalmitis by *Aspergillus fumigatus* after retina detachment

Summary A fungal infection in the right eye after retina detachment on an immunocompetent patient is reported. After surgery, she developed an infection that was empirically treated with antibiotics and corticoids. Later the patient developed another retina and choroid detachment. The infection evolved to endophthalmitis and a sample was sent to the microbiology laboratory, where *Aspergillus fumigatus* was isolated. In spite of treatment with intravenous and intravitreal amphotericin B, the eye was eventually removed by enucleation.

Key words *Aspergillus fumigatus*, Endophthalmitis, Ocular mycosis

La endoftalmitis exógena de naturaleza infecciosa es un cuadro poco frecuente pero grave que suele evolucionar hacia la pérdida permanente de la visión [4]. Generalmente se produce por traumatismo penetrante [12] o cirugía ocular [18], siendo los microorganismos más frecuentemente implicados *Staphylococcus coagulans* negativos, *Corynebacterium* spp, *Propionibacterium acnes* y hongos, tanto levaduriformes (*Candida albicans*) como filamentosos (*Aspergillus* spp y *Fusarium* spp) [8,15].

Presentamos el caso de una endoftalmitis por *Aspergillus fumigatus* en una paciente inmunocompetente

intervenida por desprendimiento de retina, sin lesión traumática previa conocida y sin que se hallara el microorganismo en el ambiente de quirófano ni en el instrumental utilizado.

Se trataba de una paciente que acudió a Urgencias por presentar en el ojo derecho molestias inespecíficas y miosis desde hacía una semana. Como antecedentes personales de interés destacaban miopía magna y ambliopía en dicho ojo. En la exploración física se observó desprendimiento de retina inferior con desgarro gigante y alteraciones vítreas. Se instauró tratamiento con colirio ciclopléjico y reposo postural. Posteriormente, se realizó cerclaje, vitrectomía *pars plana*, láser y criocoagulación, según la técnica convencional en estos casos.

Cuatro días después, la paciente presentaba hemovítrea, desprendimiento coroideo de localización nasal inferior, hiphema e impregnación hemática en cara posterior del cristalino. Se administró tobramicina tópica una gota cada 2 h y prednisona 60 mg vía oral cada 24 h.

Dos semanas después persistía el hemovítrea y se produjo un desprendimiento de retina temporal y de coroides inferior. Se reintervino mediante faecoemulsificación de cristalino, capsulorresis posterior y vitrectomía *pars plana*. Se tomó muestra de humor vítreo para estudio microbiológico. Finalmente, se reapijó la retina con perflúorocarbono, endoláser y criosepsia.

Dirección para correspondencia:

Dr. Miguel Fajardo Olivares
Sección de Microbiología
Hospital Universitario Perpetuo Socorro
Avda Damián Téllez Lafuente sn.
06003 Badajoz, España
Tel.: +34 924 215 000; X 16187
E-mail: mfolivares@eresmas.com

Aceptado para publicación el 22 de septiembre de 2005

En el laboratorio de Microbiología, el humor vítreo se sembró en medios habituales para bacterias aerobias, anaerobias y hongos. A las 48 h de incubación se observó el crecimiento de un moho de aspecto aterciopelado, con el anverso y reverso blanquecinos, evolucionando posteriormente el micelio a verde oscuro. Mediante azul de lactofenol se tiñeron sus conidióforos, fiálides y conidios, identificándose microscópicamente como *Aspergillus fumigatus* (Figura).

Se instauró tratamiento con anfotericina B liposomal intravítrea 5 mg en dosis única, anfotericina B liposomal intravenosa 150 mg/12 h, atropina al 1% y ciclopléjico al 1% una gota cada ocho horas. Un mes después, la paciente presentaba proliferación vítreo-retiniana grado D3, con evolución a tisis, por lo que se realizó enucleación del globo ocular.

Aspergillus spp es un moho ampliamente distribuido en la naturaleza [2]. Se conocen 185 especies, de las que alrededor de 20 producen infecciones en humanos y animales [6,7]. *A. fumigatus* representa más del 85% de las infecciones por este género. Puede producir infecciones oportunistas en pacientes neutropénicos e infecciones en pacientes inmunocompetentes, como aspergilosis broncopulmonar alérgica, sinusitis, onicomycosis, otomicosis e infecciones postquirúrgicas, postraumáticas o por cuerpo extraño [16]. Los factores de virulencia de *A. fumigatus* no son bien conocidos [3]. Se sabe que secretan un inhibidor del complemento y varias citotoxinas. También se han descrito unos bastones proteicos hidrófobos en la superficie de las conidias, sin que se sepa qué papel juegan en la protección frente al huésped.

La endoftalmitis postquirúrgica es una complicación rara pero grave de la cirugía oftalmológica. Si bien su incidencia en cataratas, queratoplastia penetrante y vitrectomía *pars plana* es del 0,1%, cuando aparece presenta mal pronóstico visual en más del 60% de los casos, a pesar del correcto tratamiento antimicrobiano [1,5]. Además, suele acompañarse de secuelas como desprendimiento de retina, edema macular o enucleación del globo ocular. En la mayoría de los casos la etiología es bacteriana, producida por *Staphylococcus epidermidis*, *Corynebacterium* spp y *Propionibacterium acnes*, microorganismos que forman parte de la flora saprofita de la mucosa conjuntival y del saco lagrimal. La etiología fúngica por *Candida albicans*, *Aspergillus* spp y *Fusarium* spp es poco frecuente pero grave [17]. El determinante más importante para la producción de infección es el estado de inmunodeficiencia del paciente (tratamientos quimioterápicos, corticoides, trasplantados, sida) siendo menos importante la intensidad de exposición a las conidias [3]. También se han descrito casos epidémicos de endoftalmitis posquirúrgica [11,18], endocarditis o adicción a drogas vía parenteral [13].

En nuestro caso, la paciente no presentaba alteraciones del sistema inmune, endocarditis, ni era usuaria de drogas, situaciones que pudieran hacer sospechar una endoftalmitis endógena por vía hemática, ruta frecuentemente empleada por hongos y bacilos gramnegativos. Además, no reconocía haber sufrido ninguna lesión ni traumatismo previo. La infección podría ser una complicación de la vitrectomía realizada por el desprendimiento de retina. Esta circunstancia es muy infrecuente debido a las técnicas de asepsia y antisepsia que se aplican en este tipo de cirugía: uso de povidona yodada, aislamientos de piel y pestañas con plásticos autoadhesivos, sistemas de irrigación cerrados o conservación de la integridad de la cápsula posterior. Además, existe un correcto control de calidad microbiológica del ambiente de quirófano, mediante muestreador de aire (250 l/2,5 min) (Merck, EE.UU.) en las salidas de aire y a un metro del suelo y siembra en placas

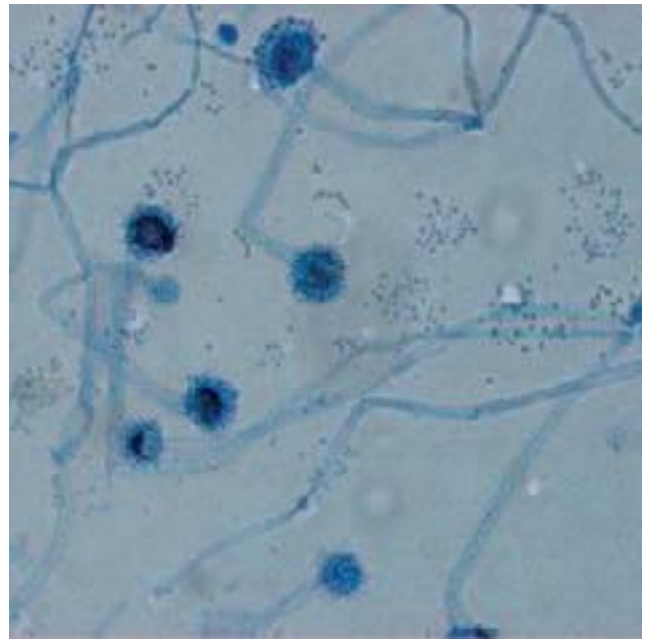


Figura. Tinción de *A. fumigatus* mediante azul de lactofenol.

de agar glucosado de Sabouraud con y sin cloranfenicol, y del instrumental empleado mediante esterilización con vapor. Todo ello garantiza la asepsia en este tipo de intervención. Sin embargo, *A. fumigatus* se propaga mediante sus conidias, que con un tamaño de 2,5 a 3 μ m y gran resistencia durante largos periodos de tiempo en fomites, hacen que sean muy difíciles de controlar fuera del ambiente de quirófano, por lo que no se puede garantizar que microtraumatismos desapercibidos sean la puerta de entrada para desarrollar la infección.

La premura en el diagnóstico es fundamental para controlar la infección. La técnica habitual es el aislamiento del moho de forma repetida en los cultivos microbiológicos. Esta técnica retrasa el diagnóstico, pero es necesaria para diferenciar infección de contaminación. También se realiza examen en fresco de la muestra, mediante KOH, tinción de Gram o azul de lactofenol para establecer un diagnóstico de presunción. Son técnicas poco sensibles y, además, la visión de filamentos septados es indistinguible entre las especies de *Aspergillus*, *Fusarium* y *Scedosporium* [10]. Otra técnica diagnóstica es la detección en suero de galactomanano, exoantígeno específico de *Aspergillus* que se libera durante los procesos infecciosos. Actualmente, se aplica en el seguimiento de pacientes neutropénicos con tumores hematológicos y trasplantes hematopoyéticos [9,14].

En definitiva, aportamos un nuevo caso en el que el diagnóstico y tratamiento precoz son fundamentales para erradicar las infecciones por *A. fumigatus*. Infecciones que son muy graves y difíciles de prevenir, debido a la ubicuidad del hongo en todos los ambientes en los que se mueve un paciente y la facilidad con las que sus conidias son capaces de transmitirse.

Bibliografía

1. Aasberg TM, Flynn HW, Schiffman J, Newton J. Nosocomial acute onset postoperative endophthalmitis survey. *Ophthalmology* 1998; 105: 1004-1010.
2. Abarca ML. Taxonomía e identificación de especies implicadas en la aspergilosis nosocomial. *Rev Iberoam Micol* 2000; 17: S79-S84.
3. Bennett JE. Especies de *Aspergillus*. En: Mandell GL, Douglas RG y Bennett JE (Eds.) *Enfermedades Infecciosas: principios y práctica*. Buenos Aires, Editorial Médica Panamericana 1997: 2589-2595.
4. Bohorquez Rodríguez P, García Sánchez J, Donate J, García Feijoo J, Benítez del Castillo JM, Gómez R, Ragain N. Endoftalmitis postoperatoria. *Studium Ophthalmologicum*, n°2, 2000. www.oftalmo.com/studium/
5. Cohen SM, Flynn HW, Murray TG. Endophthalmitis after filtering surgery with mitomycin-C. *Arch Ophthalmol* 1996; 114: 943-949.
6. Grunter W. NCU-2 Names in current use in the families *Trichocomaceae*, *Cladoniaceae*, *Pinaceae* and *Lemnaceae*. Konigstein, Koeltz Scientific Books, 1993.
7. Kwon Chung KJ, Bennett JE. Fungal keratitis by genus *Alternaria*. In: Mabon M (Ed.) *Medical Mycology*. Philadelphia, Lea and Febiger, 1992: 162-169.
8. McDonnell PJ, McDonnell JM, Brown RH, Greaci WR. Ocular involvement in patients with fungal infections. *Ophthalmology* 1985; 92: 706-709.
9. Moragues MD, Amutio E, García-Ruiz JC, Pontón J. Utilidad de la detección de galactomanano en el diagnóstico y seguimiento de la aspergilosis invasora en pacientes hematológicos. *Rev Iberoam Micol* 2003; 20: 103-110.
10. Palacio A, Cuétara MS, Pontón J. El diagnóstico del laboratorio de la aspergilosis invasora. *Rev Iberoam Micol* 2003; 20: 90-98.
11. Pettit TH, Olson RJ, Foos TY. Fungal endophthalmitis after intraocular lens implantation. *Arch Ophthalmol* 1980; 98: 1025-1039.
12. Rodríguez de Kopp N, Vidal G. Miosis ocular postraumática por *Penicillium oxalicum*. *Rev Iberoam Micol* 1998; 15: 103-106.
13. Roney P, Barr C, Chun CH. Endogenous *Aspergillus* endophthalmitis. *Rev Infect Dis* 1986; 8: 955-958.
14. Rovira M, Puig J. Detección de antígeno galactomanano de *Aspergillus* en el trasplante alogénico de progenitores hematopoyéticos. *Rev Iberoam Micol* 2003; 20: 111-115.
15. Schrader SK, Band JD, Lauter CB, Murphy P. The clinical spectrum of endophthalmitis: incidence, predisposing factors, and features influencing outcome. *J Infect Dis* 1990; 162: 115-120.
16. Sigler L, Kennedy MJ. *Aspergillus*, *Fusarium* and other opportunistic *Moniliales* fungi. In: Murray PR (Ed.) *Manual of Clinical Microbiology*. Washington, American Society for Microbiology, 1999: 1212-1241.
17. Sumaric MG, Pournaran CJ. Current approach to postoperative endophthalmitis. *Br J Ophthalmol* 1997; 81: 1006-1015.
18. Tarkkanen A, Raivio V, Anttila VJ, Tommila P, Ralli R, Merenmies L, Immonen I. Fungal endophthalmitis caused by *Paecilomyces variotii* following cataract surgery: a presumed operating room air conditioning system contamination. *Acta Ophthalmol Scand* 2004; 82: 232.